



**UNIVERSIDAD NACIONAL AUTÓNOMA DE MÉXICO**  
PROGRAMA DE MAESTRÍA Y DOCTORADO EN INGENIERÍA  
INGENIERÍA ELÉCTRICA – PROCESAMIENTO DIGITAL DE SEÑALES

ESTIMACION DE INDICADORES DEL MOVIMIENTO CARDIACO EN IMÁGENES  
FETALES DE ULTRASONIDO

TESIS  
QUE PARA OPTAR POR EL GRADO DE:  
MAESTRO EN INGENIERÍA

PRESENTA:  
ING. BEATRIZ ORDOÑEZ NAVA

TUTOR PRINCIPAL  
DR. BORIS ESCALANTE RAMÍREZ, FACULTAD DE INGENIERÍA

MÉXICO, D. F. ENERO 2018

*JURADO ASIGNADO:*

**Presidente:** DR. FERNANDO ARÁMBULA COSÍO

**Secretario:** DR. JESÚS SAVAGE CARMONA

**Vocal:** DR. BORIS ESCALANTE RAMÍREZ

1er **Suplente:** M. I. LARRY ESCOBAR SALGUERO

2do **Suplente:** DR. MIGUEL A. PADILLA CASTAÑEDA

**Lugar o lugares donde se realizó la tesis:** FACULTAD DE INGENIERÍA, CU

*TUTOR DE TESIS:*

**DR. BORIS ESCALANTE RAMÍREZ**

-----  
*FIRMA*

## DEDICATORIA

*A mi familia, la mayor bendición en mi vida...*

## AGRADECIMIENTOS

A mis padres por su amor y apoyo incondicional. Siempre estarán conmigo y agradezco a Dios por haberlos enviado a mi vida.

A mis hijos y esposo por existir en mi vida iluminando cada momento con su alegría y cariño. Son mi felicidad, mi bendición, mi todo.

A mi hermano, por su apoyo en todo momento y siempre acompañarme.

Al Dr. Boris Escalante Ramírez por su apoyo como tutor, profesor y sobre todo como persona.

A mis compañeros que hicieron de esta maestría una linda aventura.

A mis profesores que enseñan más allá de los temas del aula, impulsándonos a resolver los obstáculos más inesperados.

A la Universidad Nacional Autónoma de México (UNAM) por su apoyo durante mis estudios y brindar la oportunidad sin distinción de clases sociales.

Al Instituto Nacional de Perinatología de la Ciudad de México, por su apoyo y aportaciones de todos los datos clínicos.

A los proyectos UNAM PAPIIT IN 116917 y SECITI 110/2015.

## ESTIMACION DE INDICADORES DEL MOVIMIENTO CARDÍACO EN IMÁGENES FETALES DE ULTRASONIDO

### RESUMEN

ESTE TRABAJO SE REALIZÓ CON EL FIN DE APOYAR EN EL ESTUDIO, DETECCIÓN Y ANÁLISIS DE POSIBLES PATOLOGÍAS CONGÉNITAS EN LOS CORAZONES FETALES.

SE LOGRÓ DETERMINAR DE UNA FORMA SENCILLA LAS CARACTERÍSTICAS ESTRUCTURALES RESPECTO AL VOLUMEN Y DEFORMACIÓN DEL VENTRÍCULO IZQUIERDO POR MEDIO DEL ANÁLISIS DE IMÁGENES DE ULTRASONIDO DE CORAZÓN FETAL.

EL ALGORITMO DESARROLLADO EN ESTE TRABAJO ES CAPAZ DE CALCULAR EL VOLUMEN DEL VENTRÍCULO IZQUIERDO DE UN CORAZÓN FETAL EN CADA UNO DE LOS MOMENTOS DEL CICLO CARDÍACO Y EN CUALQUIER ORIENTACIÓN QUE SE PRESENTE. PROCESO QUE SE VALE DE LA PROPIA GEOMETRÍA VENTRICULAR EN LA CAVIDAD IZQUIERDA Y QUE POR MEDIO DEL ANÁLISIS DE DISCOS DE SIMPSON SE OBTIENE DE FORMA MUY PRECISA Y CONFORME A LAS RECOMENDACIONES INTERNACIONALES.

ADEMAS EL ALGORITMO, TAMBIÉN ES CAPAZ DE ANALIZAR LA DEFORMACIÓN DEL MIOCARDIO DEL VENTRÍCULO IZQUIERDO DE FORMA GLOBAL Y POR SECCIONES, LO CUAL ESTIMA LA TENSIÓN Y VELOCIDAD DE TENSIÓN (A LO LARGO DEL CICLO O CICLOS CARDÍACOS QUE SE MUESTREN EN LAS IMÁGENES). ESTE ANÁLISIS SE PUEDE REALIZAR DE FORMA TOTAL O POR SECCIONES. EL NUMERO DE SECCIONES PUEDE SER MODIFICADO SEGÚN REQUIERA EL USUARIO.

LOS ANÁLISIS ANTERIORES SON REALIZADOS POR MEDIO DE CÁLCULOS Y MÉTODOS QUE PERMITIERON REDUCIR LOS ERRORES DE APROXIMACIÓN EN LOS MÉTODOS EMPLEADOS.

LO ANTERIOR ES IMPORTANTE YA QUE AL TRATARSE DEL ESTUDIO DEL VENTRÍCULO FETAL, QUE POSEE DE DIMENSIONES REDUCIDAS, LOS ERRORES ACUMULADOS PUEDEN LLEVAR A UN MAL DIAGNÓSTICO AL ARROJAR UNA CUANTIFICACIÓN DE PARÁMETROS NO CONFIABLE.

## INDICE

RESUMEN.....	5
INDICE.....	6
CAPITULO 1. INTRODUCCION .....	8
1.1    SEGMENTACIÓN ECOCARDIOGRAFICA .....	9
1.2    CUANTIFICACIÓN DE PARÁMETROS ECOCARDIOGRÁFICOS.....	10
1.3    DESCRIPCIÓN DE LA TESIS .....	11
CAPITULO 2. ORIGEN DE LAS IMAGENES .....	13
2.1    ULTRASONIDO .....	13
i.    INICIOS .....	15
ii.   EFECTO PIEZO ELECTRICO .....	15
iii.  PROPAGACION .....	16
2.2    ECOCARDIOGRAFIA .....	18
i.    SPECKLE.....	20
2.3    CORAZON FETAL.....	21
i.    ESTRUCTURA .....	21
ii.   VENTRICULO IZQUIERDO .....	23
iii.  FUNCION DEL VENTRICULO IZQUIERDO .....	24
CAPITULO 3. ANALISIS DE LA IMAGEN .....	26
3.1    ALGORITMO DE SEGMENTACION .....	26
i.    ENTRENAMIENTO.....	26
ii.   SEGMENTACION AAM.....	27
3.2    GEOMETRIA VENTRICULAR .....	30
i.    MEDICION DE VOLUMEN .....	30
ii.   MEDICION CON METODO DE AREA LONGITUD .....	32
iii.  MEDICION CON METODO DE DISCOS DE SIMPSON.....	33
3.3    BIOMECAÁNICA VENTRICULAR.....	43
i.    DEFORMACION DEL VENTRICULO IZQUIERDO .....	44

ii.	MEDICION DE TENSION.....	45
iii.	MEDICION DE VELOCIDAD DE TENSION.....	48
<b>CAPITULO 4. CUANTIFICACION DE PARÁMETROS.....</b>		<b>49</b>
4.1	VOLUMEN VENTRICULAR.....	50
i.	METODO DE AREA LONGITUD .....	51
ii.	METODO DE DISCOS DE SIMPSON.....	52
4.2	FRACCION DE EYECCIÓN .....	54
4.3	TENSION .....	58
i.	TENSION LONGITUDINAL .....	59
4.4	VELOCIDAD DE TENSION (Strain Rate: SR) .....	61
<b>CAPITULO 5. RESULTADOS.....</b>		<b>63</b>
5.1	RESULTADOS Y VALIDACION .....	63
i.	RESULTADOS IMÁGENES ECOCARDIOGRAFICAS .....	63
ii.	VALIDACION IMÁGENES SINTETICAS .....	65
5.2	VOLUMEN Y FRACCIÓN DE EYECCION.....	67
i.	RESULTADOS CUANTIFICACIÓN DE VOLUMENES .....	67
ii.	VALIDACION CUANTIFICACIÓN DE VOLUMENES .....	70
5.3	TENSION Y VELOCIDAD DE TENSION .....	75
i.	RESULTADOS CUANTIFICACIÓN DE TENSION Y VELOCIDAD DE TENSION .....	76
ii.	VALIDACION CUANTIFICACIÓN DE TENSION.....	83
<b>CAPITULO 6. CONCLUSIONES .....</b>		<b>88</b>
<b>REFERENCIAS.....</b>		<b>91</b>
<b>LISTA DE TABLAS .....</b>		<b>94</b>
<b>LISTA DE IMÁGENES .....</b>		<b>95</b>

## CAPITULO 1. INTRODUCCION

Las imágenes a lo largo del tiempo han mostrado su importancia y ahora poseemos una capacidad mayor para poder explotar todos estos beneficios que son intrínsecos a ellas.

La importancia de los trabajos con imágenes médicas es cada vez mayor dada la facilidad, claridad y apoyo que éstas representan al momento de diagnosticar sobre cualquier enfermedad y en casi cualquier parte del cuerpo. Más aun es su relevancia por las consecuencias que podría representar una mala interpretación de las mismas, y es por ello que la necesidad de tener mejor calidad de las imágenes o herramientas para su interpretación más certera ha permitido que los expertos médicos puedan dar al paciente un mejor diagnóstico.

En particular, el diagnóstico fetal es uno de los medios más efectivos para tratar enfermedades antes sólo detectadas postparto en los niños, actualmente se ha logrado una gran cantidad de casos de éxito y buena evolución, con el apoyo diagnóstico de imágenes ultrasónicas, por ser éstas no dañinas para el feto.

Actualmente se tiene presente que una de las más frecuentes enfermedades congénitas son las cardíacas, y esto presenta mayor relevancia al saber que la mayoría de ellas son detectables y tratables desde antes de que se lleve a cabo el nacimiento del bebé [1], de ahí la relevancia de su análisis.

Es por lo anterior que se presenta este trabajo, como un pequeño aporte en la práctica diagnóstica de enfermedades congénitas cardíacas en fetos, con el objetivo de ser utilizado en la práctica clínica del Instituto Nacional de Perinatología (INPER); que junto con el trabajo en conjunto de un grupo de médicos expertos y los trabajos resultantes de la investigación de las universidades en colaboración que son la UNAM y UAM permitan el desarrollo de una herramienta práctica que ayude y brinde información que permita un diagnóstico de mayor utilidad al paciente.



## **1.1 SEGMENTACIÓN ECOCARDIOGRAFICA**

En este trabajo se toma como base el proceso de segmentación por medio del método AAM (Active Appearance Model) que permite combinar tanto las características de forma como de textura y de esta manera obtener mayor información sobre la imagen logrando menor probabilidad de error durante de la segmentación.

Considerando existen otras formas de segmentación utilizando diferentes técnicas como modelos de contornos activos (ACM), donde en ciertos casos se alimenta al algoritmo considerando que las imágenes de ultrasonido presentan el ruido speckle que puede ser modelado como una distribución probabilística de Rayleigh [2], su principal punto de mejora está en la inicialización y su susceptibilidad al ruido.

Para el método AAM se realiza, previo a la segmentación, un pre-proceso que permite delimitar la forma adaptada a un grupo de imágenes de referencia para las cavidades de nuestro interés, como lo son el ventrículo izquierdo. El propio método AAM se basa en el modelo de forma activa ASM (por sus siglas en inglés) de la cual ocupa el restringir la deformación de la curva y posteriormente evoluciona como una derivación de la misma al integrar otro elemento al estudio que es la textura de la imagen, que ayuda a hacer más precisa la segmentación de la cavidad [3].

La mayor parte de procesos de segmentación de cavidades del corazón en imágenes de ultrasonido están dirigidos a la imágenes ecocardiográficas en adultos, no obstante el estudio de las imágenes ecocardiográficas fetales cada vez más han tomado importancia dadas las ventajas para la oportuna detección de cardiopatías en el feto y con ello un tratamiento mucho más eficaz.





No obstante los métodos ya probados en adultos también son funcionales en el estudio de la ecocardiografía fetal, se han desarrollado varias técnicas que robustezcan al estudio de la ecocardiografía pero enfocándose en la morfología del corazón fetal, como lo son modelos difusos [4].

## 1.2 CUANTIFICACIÓN DE PARÁMETROS ECOCARDIOGRÁFICOS

Al ser el corazón uno de los primeros órganos en formarse y trabajar en el feto, es de gran importancia en el estudio prenatal el poder tener las herramientas para evaluar su desempeño.

El presente trabajo tiene su origen en el requerimiento médico del INPER (Instituto Nacional de Perinatología) para lograr a través de las imágenes ecocardiográficas fetales una cuantificación de los principales parámetros de funcionamiento del ventrículo izquierdo.

Siendo las mediciones más relevantes para nuestro estudio:

-  Volumen ventricular
-  Fracción de eyección
-  Tensión
-  Velocidad de Tensión

La medición de los volúmenes ventriculares y de la función sistólica del ventrículo izquierdo mediante métodos de imagen no invasivos, nos aporta información útil y confiable para el diagnóstico y tratamiento de las diferentes patologías cardíacas.

Las mediciones de volumen se basan generalmente en el trazado de la interfaz sangre tejido en la vistas apical 4 y 2 cámaras, de acuerdo con las Recomendaciones para la Cuantificación de las Cavidades Cardíacas por Ecocardiografía de la Sociedad Americana de Ecocardiografía y de la Asociación Europea de Imagen Cardiovascular [5]. Para este trabajo se utilizaron imágenes de vista apical 4 cámaras.

Una vez obtenidos los volúmenes ventriculares en fin de sístole y fin de diástole se puede calcular la relación de cambio entre ellos y obtener el valor de la fracción de eyección. Este valor es muy importante y es determinante en la toma de decisiones clínicas en las diversas patologías correspondientes a la contractilidad del corazón como la estenosis aórtica.

El desplazamiento del tejido por su parte es el indicador del cambio de posición del tejido de un instante de tiempo a otro, que junto con el valor de otros parámetros o en consideración en diferentes fórmulas como la de Tensión, apoya de diferentes maneras a la evaluación ventricular.

Para el cálculo de la Tensión es importante considerar que si bien su valor depende del desplazamiento del tejido en análisis a lo largo de un eje geométrico a considerar, no es lo mismo. El valor de la tensión depende de la deformación misma del tejido, esto es el cambio no uniforme, mientras

que el desplazamiento en si sólo requiere medir un cambio de posición, sin considerar si es uniforme en todo el tejido [6].

Por consiguiente, la velocidad de Tensión es la razón dada de cambio no uniforme o deformación del tejido en un intervalo de tiempo determinado.

### 1.3 DESCRIPCIÓN DE LA TESIS

Con este proyecto se busca, a partir de la segmentación del ventrículo izquierdo del corazón fetal, lograr la cuantificación de parámetros del ventrículo que sirva de referencia para evaluar el tamaño y función de ésta cámara cardiaca.

Siendo la ecocardiografía la modalidad no invasiva más utilizada por su capacidad de brindar imágenes en tiempo real del corazón latiendo, es evidente su uso en las revisiones durante la gestación.

El siguiente esquema muestra el flujo-grama del proceso para el estudio de las imágenes brindadas por el INPER para su segmentación y posterior análisis cuantitativo del ventrículo izquierdo del corazón fetal.

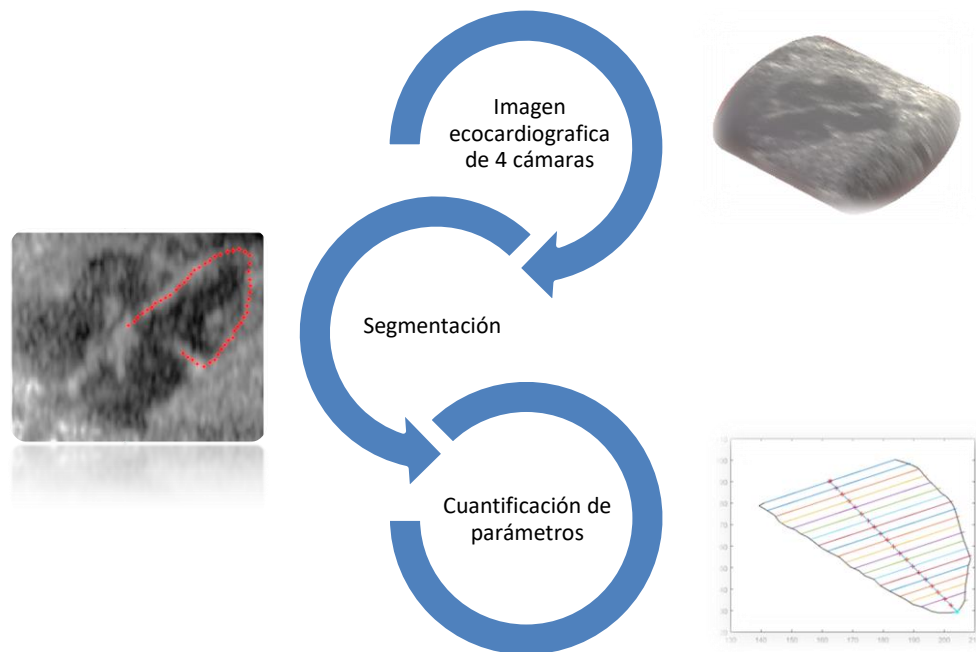


Ilustración 1. Flujo-grama de trabajo

El proceso comienza con las imágenes de ultrasonido del corazón fetal, que son la información de entrada para el algoritmo de AAM utilizado para realizar la segmentación del ventrículo izquierdo.

Con la información, resultado de la segmentación, se obtienen los contornos del ventrículo izquierdo para realizar el análisis cuantitativo de sus parámetros mecánicos como volumen estimado y deformación existente en las paredes del ventrículo durante el ciclo cardiaco.

Siendo entonces la relación de capítulos de este trabajo, dispuesto de la siguiente manera:

- Capítulo 1: Describe en forma global el contenido de la Tesis, así como también muestra temas introductorios de forma general necesarios para la mejor interpretación de los resultados.
- Capítulo 2: Los temas más relevantes alrededor de la naturaleza propia de las imágenes ecocardiográficas y que son un importante contexto a considerar en el proceso de análisis de éstas, son descritos en esta sección.
- Capítulo 3: Se presentan las consideraciones y procesos de segmentación AAM previos a la cuantificación de parámetros del ventrículo izquierdo, que son la entrada de los algoritmos desarrollados y se describe la base matemática de los cálculos para la cuantificación de los parámetros.
- Capítulo 4: Se detallan los métodos de cuantificación en la valoración biomecánica del comportamiento del corazón fetal durante el ciclo cardiaco.
- Capítulo 5: Son mostrados los resultados obtenidos en este trabajo luego de la utilización de los métodos descritos y conforme a las recomendaciones internacionales para el análisis de imágenes ecocardiográficas de uso clínico.
- Capítulo 6: Las conclusiones de este proyecto son presentadas.

## CAPITULO 2. ORIGEN DE LAS IMAGENES

Para entender mejor este trabajo es importante conocer los principios del tipo de señales que se están empleando y con las cuales se obtienen las imágenes con las que se trabajó, estas son las señales de ultrasonido (US).

### 2.1 ULTRASONIDO

El ultrasonido se utiliza como una técnica para obtener imágenes a través del uso de ondas de sonido de alta frecuencias (20KHz-100MHz). Para fines médicos las ondas de ultrasonido utilizadas van de 1-20 MHz.

La adecuada elección de la frecuencia a utilizar en cada caso, determinará la resolución y/o calidad de la imagen. Esto se puede ejemplificar entendiendo que, al utilizar ondas de mayor frecuencia se presenta mayor atenuación dada una cierta distancia, pero también permite ver mayor detalle como por ejemplo entre dos estructuras muy juntas, mientras que las ondas de menor frecuencia tienen un poder de penetración mayor pero con menor claridad.

Los diferentes fenómenos de degradación de una imagen de ultrasonidos son:

- Fenómeno de absorción: cuando la onda atraviesa la interface entre dos medios diferentes, la mayor parte es reflejada. La parte posterior a esta zona resulta entonces oscura, debido a que la amplitud de las ondas de ultrasonido que atraviesan son débiles.
- Fenómeno de reflexión: los rayos son reflejados varias veces antes de regresar al transductor. Estos rayos no son tomados en cuenta en el modelo de la señal.
- Fenómeno de difusión: los objetos que tienen tamaño similar a la longitud de onda, de la onda de ultrasonido, oscilan emitiendo en todas las direcciones la onda incidente. Esta transmisión, es la

responsable del ruido llamado speckle, indudablemente uno de los más importantes factores de degradación de la señal.

Las ondas de ultrasonido son generadas en pulsos (tren de pulsos) que consisten generalmente de 2 ó 3 ciclos de sonido de la misma frecuencia.

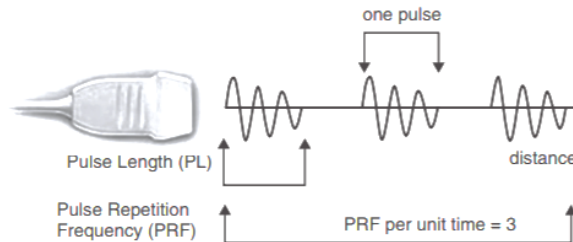


Ilustración 2. Tren de pulsos del ultrasonido

Se conoce como PRF (*Pulse Repetition Frequency*) al número de pulsos emitido por el transductor por unidad de tiempo. Es importante los pulsos sean emitidos con un intervalo de tiempo suficiente para permitir que regrese la señal al transductor antes de que el siguiente pulso sea generado. En imágenes médicas en rango es de 1 a 10kHz [7].

En medicina diagnóstica se usan dos tipos de ultrasonidos:

➤ De onda continua:

Durante la emisión de la onda continua el dispositivo generador de US, el transductor, vibra de forma continua, es el método más utilizado en exámenes del corazón fetal y del flujo sanguíneo por el método Doppler.

➤ De onda pulsátil:

Se utiliza la técnica del pulso-eco donde se emite un pulso de ultrasonidos y la onda reflejada, el eco, la recibe el mismo transductor después de un corto periodo de tiempo. El US pulsátil es el más utilizado en Medicina y es del cual se obtuvieron las imágenes para este trabajo.

## *i. INICIOS*

Los inicios del uso del ultrasonido en el área de diagnóstico médico fueron descubiertos por el científico inglés Robert Hooke desde 1875 con su trabajo: Tyndall. El cual ya indicaba que era posible ver el funcionamiento de los órganos internos de un animal o persona por medio del sonido. Sin embargo no fue sino hasta 1880 que los hermanos Curie descubrieron las propiedades piezoeléctricas de un cristal (propiedad por medio de la cual se genera carga eléctrica al deformar mecánicamente un cristal), además de mostrar su efecto inverso para ser usada la transformación piezoeléctrica del material en transductores resonantes.

Así, después de la segunda guerra mundial donde se perfeccionó el uso de las ondas electromagnéticas con el radar y evolucionó de forma rápida el ultrasonido bajo el agua, un grupo de médicos vio la posibilidad de utilizar estas técnicas para fines médicos.

## *ii. EFECTO PIEZO ELECTRICO*

Empecemos definiendo a un transductor simple como una pieza de material piezoeléctrica que tiene conectados dos electrodos, uno en la parte superior y otro en la parte inferior. Si un voltaje es aplicado a través de los electrodos, el efecto piezoeléctrico genera una fuerza dada.

El efecto piezoeléctrico es la capacidad de ciertos materiales de generar una carga eléctrica en respuesta a un estrés mecánico sobre el material. Así mismo, muchos de los transductores piezoeléctricos actúan como emisores igual de bien que como receptores.

Todos los materiales piezoeléctricos son ferroeléctricos y si un campo eléctrico es aplicado la dirección de su polarización instantánea cambiará en dirección al campo aplicado, inclusive si se llega a tener un campo suficientemente fuerte y las condiciones adecuadas de temperatura (usualmente alta) esta polarización permanece incluso después de que el campo eléctrico ha concluido.

Un material piezoeléctrico, puede ser deformado cuando es expuesto a un voltaje determinado y esto permite generar la vibración del material, el cual, al ser acoplado a un medio elástico, induce la transmisión de movimientos oscilatorios. La generación de estos movimientos oscilatorios

en un medio determinado se presenta en conjunto a dos fenómenos importantes en la transmisión de ondas mecánicas en un medio no ideal: la dispersión y la atenuación.

El primero está asociado a la dependencia de la velocidad de propagación en función de su frecuencia y el segundo a la disipación de la energía de la onda en el medio. Cuando la velocidad de una onda no depende de la frecuencia de propagación, se dice que el medio es no dispersivo. En cambio, si lo contrario ocurre, se dice que el material si presenta esta característica, y las ondas con diferentes frecuencias se propagan con diferentes velocidades.

En la actualidad se utilizan cristales de cerámica sintética como el titanato-zirconato de plomo, que tienen un fuerte efecto piezo-eléctrico como transductor de los equipos de ultrasonido [8].

Los transductores de 3.5 a 7.5 MHz son ideales para explorar niños y para estudios intrauterinos [8].

### iii. *PROPAGACION*

Para que una onda sonora se propague en un medio, éste debe cumplir como mínimo tres condiciones fundamentales: ser elástico, tener masa e inercia. Las ondas sonoras no se propagan en el vacío.

Dado que el cuerpo humano está compuesto de una gran cantidad de agua, los modelos de ondas de sonido en el agua son útiles por ser una forma simplificada de emular su comportamiento en una persona. No obstante sabemos que los tejidos son sólidos elásticos con complicadas estructuras.

Un factor importante de las ondas de sonido radica en que obedecen los principios de linealidad, lo que permite que varias ondas de la misma forma pero con diferente amplitud y frecuencia puedan ser combinadas para dar origen a ondas de forma compleja: principio de superposición, y con ello el diseño de todos los sistemas de imágenes de ultrasonido utilizando análisis de Fourier.

Durante el paso del ultrasonido por las diferentes partes del cuerpo, las ondas de ultrasonido, que son longitudinales, tiene una velocidad de paso característica para cada tipo de tejido.



Medio	Velocidad de Propagación del Ultrasonido [m/s]
Aire	343 @ 20 °C
Agua	1 480 @ 20 °C
Grasa	1 479 @ 37°C
Sangre	1 565 @ 37 °C
Hígado	1 540 @ 37°C
Músculo	1 587 @ 37°C
Hueso	3 406 @ 37°C

Ilustración 3. Velocidad de propagación US

Además, durante la toma de imágenes de ultrasonido es importante tomar en cuenta que, de no tener un ángulo de incidencia cercano a  $90^\circ$  con el tejido se perderá parte de la emisión de ondas que no regresarán al transductor, lo cual se reflejará en una imagen poco clara [9].

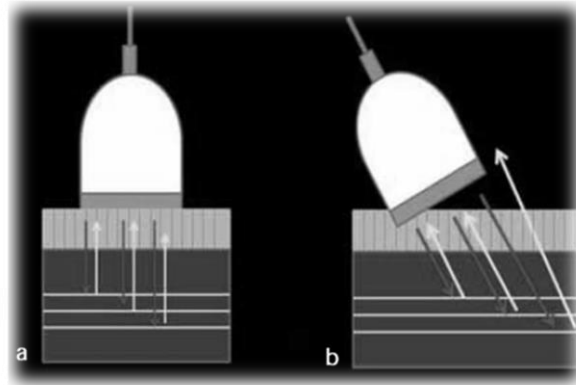


Ilustración 4. Imagen Reflexión de un ultrasonido en diferentes ángulos [10]

Así entonces, la imagen resultante de un ultrasonido tendrá generalmente un fondo oscuro ya que el agua es el elemento orgánico que mejor transmite los ultrasonidos, por lo que ésta produce una imagen ultrasonográfica anecoica (negra) [9].

En general, los tejidos muy celulares son hipoecoicos, dado su alto contenido de agua, mientras que los tejidos fibrosos son hiperecoicos, debido al mayor número de interfaces presentes en ellos. [9]

## 2.2 ECOCARDIOGRAFIA

La aplicación clínica de la Ecocardiografía es relativamente reciente. Los primeros estudios fueron hechos en Alemania por Keidel y por el cardiólogo Inge Edler y el físico Hallmuth Hertz en 1953 [8].

Actualmente se sabe el alto valor médico del uso de la ecocardiografía no sólo en el recién nacido sino durante la valoración intrauterina. La ecocardiografía permite detectar precoz y confiablemente los defectos cardíacos del feto desde la semana 13 a la 20 de gestación [11].

Existen diversas modalidades de la ecocardiografía, tales como:

- Modo M
- Bidimensional (2D)
- Tridimensional (3D)
- Doppler Pulsado
- Doppler Continuo
- Doppler/Color
- Eco de Stress
- Eco de Contraste
- Doppler Tisular
- Ultrasonido Intravascular e Intracavitario
- Eco Transesofágico

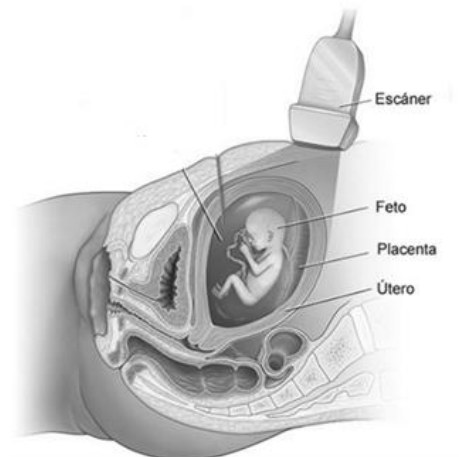


Ilustración 5. Imagen US fetal

La detección prenatal de las cardiopatías congénitas presupone un beneficio potencial para los afectados en términos de supervivencia posnatal; sin embargo, con frecuencia no se diagnostican en la exploración ultrasónica obstétrica de rutina. La complejidad del estudio del corazón fetal (órgano móvil, anatomía compleja y múltiples anomalías posibles) es en alguna medida un obstáculo para el ecografista obstétrico [11].

Un operador experto puede valorar el corazón en un tiempo de exploración aceptable (entre 10 y 20 min), en cualquier caso, ambas opciones de abordaje combinadas aportan mejores resultados [11].

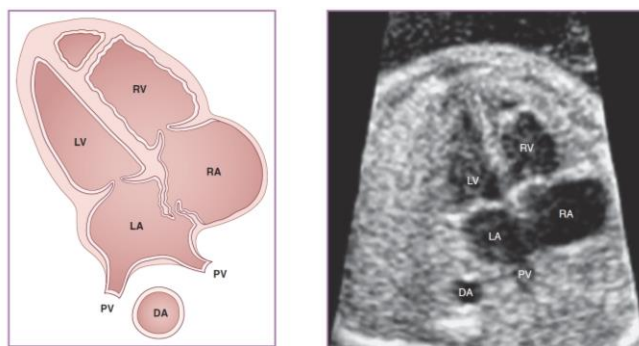


Ilustración 6. Ecocardiograma fetal 4 cámaras [12]

En el Ecocardiograma se emplean frecuencias de 2 a 2.5 MHz en los adultos, y 3.5 MHz para niños mayores y recién nacidos. Haciendo razonamiento de esta necesidad, entendemos que, un adulto con una superficie corporal mayor, tendrá un corazón a mayor profundidad que un niño, entonces necesita un transductor de menor frecuencia para mayor penetración; como el niño tiene una menor superficie corporal, la distancia a recorrer por el haz ultrasónico es menor, por lo que se necesita una mayor frecuencia; esto nos viene a esclarecer el concepto de que existe una relación inversa de la longitud de onda con la frecuencia.[9]

El primer objetivo del ecocardiograma fetal está dirigido a demostrar la normalidad del sistema cardiovascular fetal o por el contrario a establecer el diagnóstico y pronóstico temprano de la Cardiopatía Congénita durante la gestación. Así como a planificar el manejo del feto con cardiopatía y establecer el tratamiento inmediato del recién nacido.

Entendemos por Cardiopatía congénita fetal la malformación estructural o alteración funcional del corazón y sus vasos detectada durante la gestación, o malformación de estas estructuras que estuviera presente al

momento de nacer, aunque su diagnóstico definitivo pudiera establecerse más tardíamente.

### i. *SPECKLE*

Speckle es el término utilizado para describir el patrón granular presente en las imágenes de ultrasonido e inherente a éstas. Considerado como un tipo de ruido multiplicativo a la señal [6] la cual se debe a los ecos generados por la dispersión de la señal al atravesar las heterogeneidades de los tejidos. [9]

Existen varias aproximaciones para describir el Speckle [13]. Varios investigadores de imágenes de ultrasonido, usan un análisis estocástico para describir las características del Speckle. Debido a que es formado por la suma de ecos de señales, generadas aleatoriamente en los centros de difusión, cada uno proveyendo una cantidad aleatoria de energía.

Las características del *speckle* en una imagen particular dependen de varios factores directamente relacionados con la propia naturaleza del ultrasonido como son: frecuencia de onda, la apertura y posición del transductor, etc.

Un transductor con una resolución pequeña dará como resultado un tamaño de *speckle* pequeño, y viceversa. Aunque se considera a los patrones de *speckle* como factores que degradan la resolución y el contraste de las imágenes, también se sabe contienen información de interés sobre la estructura interna del tejido [14].

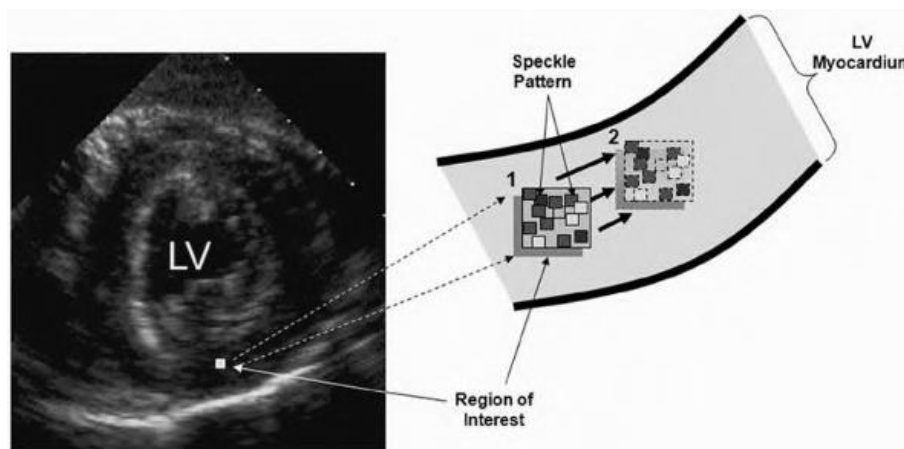


Ilustración 7. Imagen Speckle tracking REF [10]

Es por lo anterior que técnicas como el Speckle tracking utilizan los patrones de speckle para detectar movimiento cardiaco en ecocardiografía [12].

## 2.3 CORAZON FETAL

El corazón es uno de los primeros órganos en desarrollarse y funcionar durante la gestación. Por ello, es uno de los temas de estudio más relevantes para la verificación de salud fetal. Así mismo el sistema circulatorio representa, durante la vida fetal, uno de los sistemas que llevan a cabo más funciones delegadas hasta el momento de nacimiento, como el de la oxigenación, al no estar los pulmones en operación durante la gestación.

### i. ESTRUCTURA

El corazón fetal al igual que el corazón adulto consta de 4 cámaras principales (ventrículo izquierdo, ventrículo derecho, aurícula izquierda y aurícula derecha) y 4 válvulas (aorta, mitral, pulmonar y tricúspide).

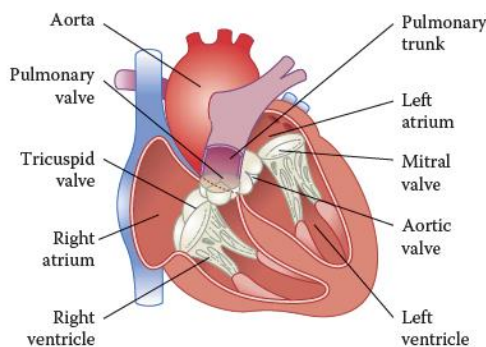


Ilustración 8 Principales partes de un corazón

No obstante, existen marcadas diferencias entre el sistema cardiovascular fetal respecto del posnatal. Sobre la base de tales diferencias, el miocardio (músculo del corazón, encargado de efectuar las contracciones cardiacas) fetal es más rígido, menos eficiente en la utilización de los mecanismos de relajación activa, y desarrolla menor tensión sistólica respecto del miocardio adulto.



## ii. VENTRICULO IZQUIERDO

La evaluación cuantitativa de la función sistólica global del ventrículo izquierdo se basa generalmente en cambios en el tamaño y el volumen del ventrículo y se valora habitualmente mediante los índices de la fase eyectiva [8]. Mientras que la determinación de la función sistólica regional se fundamenta en los movimientos del borde endocárdico (membrana que recubre el interior de las cavidades del corazón) y el engrosamiento miocárdico de las distintas paredes del ventrículo.

Las dimensiones del eje largo y el eje corto ventricular también pueden obtenerse a partir de las vistas apicales. A continuación se muestra las dimensiones medibles de los ventrículos en una vista apical de 4 cámaras:

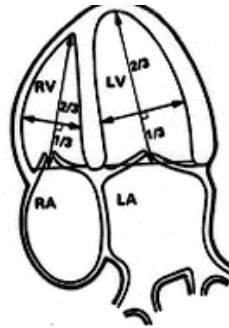


Ilustración 10 Principales cavidades del corazón

Existen métodos computarizados para el análisis cuantitativo de la función sistólica mediante el estudio de la motilidad segmentaria, todos ellos se basan en mostrar la imagen sistólica y diastólica superpuesta, calculando el grado de movimiento del endocardio con respecto a un punto predeterminado [8].

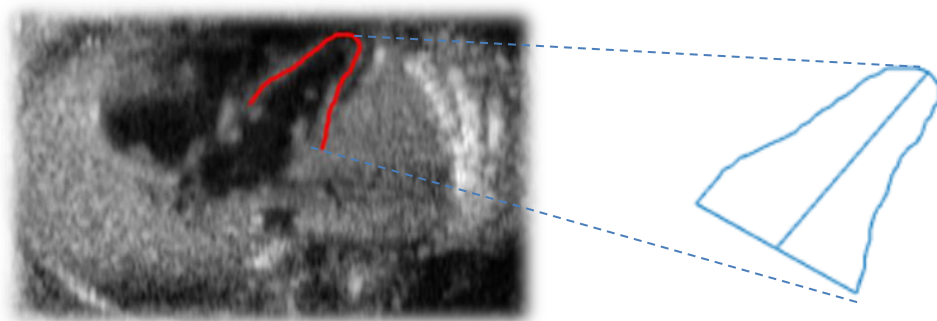


Ilustración 11 Caracterización del contorno segmentado del VI

Para detectar las alteraciones segmentarias de contractilidad de la función sistólica la Sociedad Americana de Ecocardiografía propone un índice de motilidad. En este modelo el ventrículo izquierdo se divide en 17 incluyendo el casquete apical.

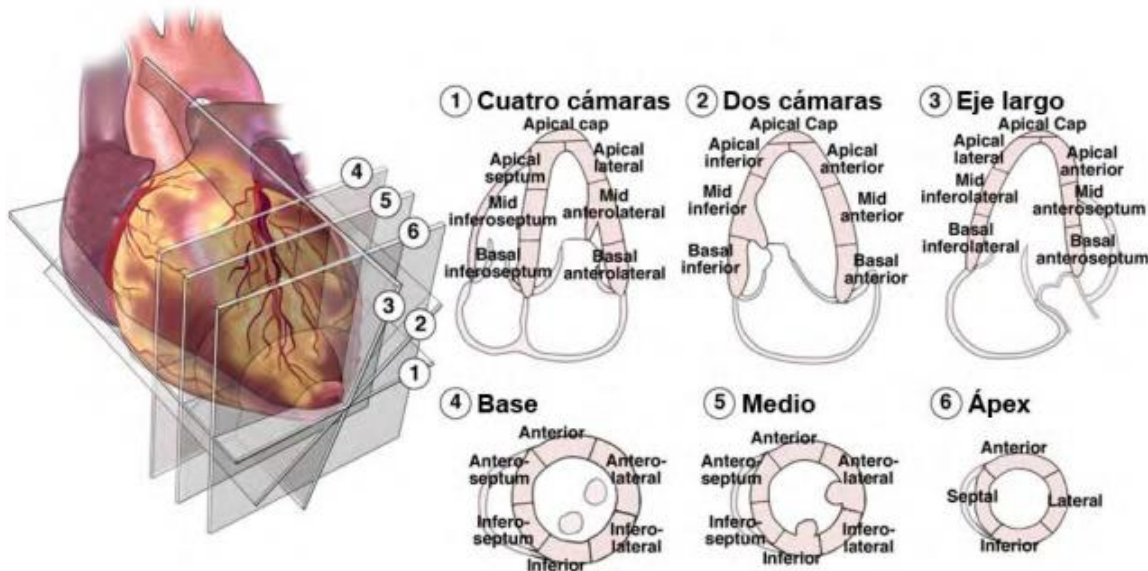


Ilustración 12. Cortes ecocardiográficos

La división del ventrículo izquierdo en segmentos se ha realizado con base en la circulación coronaria. (eje corto y largo, apical de cuatro cámaras y apical dos cámaras y la distribución coronaria). Este análisis es el resultado de los hallazgos angiográficos y la correlación con la anatomía [8].

### iii. *FUNCION DEL VENTRICULO IZQUIERDO*

La contracción sistólica del ventrículo izquierdo se realiza de forma normal cuando las distintas paredes del mismo se contraen sincrónicamente. Normalmente no debe haber un retardo mayor de 20 a 30 milisegundos entre la contracción de una pared y otra. Esta sincronía puede verse alterada por trastornos en la conducción intraventricular, fibrilación auricular, disminución en la función cardíaca y la presencia de marcapasos [8].



La función diastólica del corazón es una compleja secuencia de varios eventos interrelacionados. El llenado ventricular durante la diástole es la suma de diferentes factores, siendo los principales: la relajación, la distensibilidad ventricular y la contracción auricular [8].

La relajación en las fibras musculares cardíacas es una propiedad activa que resulta en un descenso súbito de la presión en el ventrículo izquierdo, siendo la velocidad de disminución de presión proporcional a la velocidad de relajación [8].

La distensibilidad ventricular depende de la relajación de la fibra miocárdica entre el estiramiento y el estrés (la fuerza aplicada por la superficie). Las fibras involucradas son quienes determinan el tamaño y la forma anatómica del ventrículo izquierdo (sarcómero y tejido conectivo) [8].

La contracción auricular está directamente relacionada con su precarga y postcarga. La precarga auricular (volumen auricular al final de la fase de llenado ventricular temprano) afecta directamente a la fuerza de contracción auricular, de acuerdo con la ley de Starling: el volumen determina el estiramiento de las fibras musculares, el cual, a su vez, determina directamente el acortamiento y, por tanto, el volumen de eyección auricular. La distensibilidad ventricular constituye la poscarga de la aurícula izquierda [8].

Actualmente, la ecocardiografía es la técnica más completa para establecer el diagnóstico y el mecanismo de la disfunción diastólica. A través de la ecocardiografía bidimensional se detecta la dilatación de la aurícula izquierda y la función sistólica ventricular, contribuyendo a establecer la causa y la cronicidad de la disfunción diastólica [8].

## CAPITULO 3. ANALISIS DE LA IMAGEN

Para la evaluación de las imágenes ecocardiográficas fetales se utilizaron 4 casos clínicos, cada uno corresponde a pacientes diferentes a quienes se les realizaron estudios ecocardiográficos. Estos estudios fueron adquiridos de fetos normales sin cardiopatías.

Los estudios fueron suministrados por el Instituto Nacional de Perinatología. El sistema de ultrasonido utilizado fue Volunson E8 del fabricante General Electric. De la información se seleccionó el corte que el especialista consideró más adecuado para evaluar el comportamiento del ciclo cardiaco en el feto.

El conjunto de imágenes fue segmentado por los médicos especialistas del Instituto Nacional de Perinatología (INPER). Los tamaños de imágenes varían de 190x230 a 360x280, y están cuantizadas a 8 bits por pixel.

### 3.1 ALGORITMO DE SEGMENTACION

El algoritmo de segmentación utilizado fue desarrollado previamente en el laboratorio de procesamiento de imágenes de la UNAM [16]; donde para hacer converger una respuesta deseada por el algoritmo se realiza previamente un entrenamiento de las formas ventriculares y es entonces que luego de un análisis de forma y textura se logra la segmentación del ventrículo izquierdo por medio del proceso AAM utilizado.

#### i. ENTRENAMIENTO

El entrenamiento consiste en tomar un conjunto  $T_i$  de formas trazadas por el experto (En este caso los médicos especialistas en perinatología del instituto INPER, México) sobre imágenes del mismo objeto de estudio. Así se obtuvieron una cierta cantidad  $i$  de trazos  $T_i$  de varios corazones fetales que fueron normalizados y ajustados para obtener el promedio de esas formas que se utilizó como guía para encontrar en las imágenes nuevas la misma forma: el ventrículo izquierdo del corazón fetal.

Cada una de estas normalizaciones incluyó el estandarizar en tamaño y fijar el centroide de la figura como el origen para hacer la comparación. Por cual, cada forma se representa con un número determinado  $m$  de puntos:

$$T_i = [P_{i1}, P_{i2}, \dots, P_{im}] \quad (1)$$

En la siguiente figura se muestra en rojo un conjunto de formas alineadas y en azul la forma promedio obtenida a partir de las formas alineadas.




Ilustración 13. Alineación de contorno para segmentación

## ii. *SEGMENTACION AAM*

El primer paso es ajustar cada una de las formas trazadas por los médicos, para esto se utilizó un método de ajuste que permitiera hacer la comparación y promedio entre ellas, este método es el de Análisis de Procrustes [15]. Así mismo se requiere la definición del centroide de la forma que servirá como referencia del ajuste a realizar.

El objetivo del alineamiento es reducir las diferencias en orientación y desplazamiento por medio del conjunto de trazos de entrenamiento para obtener una forma de trazo promedio calculada a través de un análisis de componentes principales.

El análisis de componentes principales (PCA) requiere para cada forma alineada en el conjunto de entrenamiento calcular su desviación de la media  $dS_i$ ,

$$dS_i = S_i - \bar{S} \quad (2)$$

Posteriormente se calcula la matriz de covarianza:

$$C = \frac{1}{N-1} \sum_{i=1}^N (S_i - \bar{S})(S_i - \bar{S})^T \quad (3)$$

De la matriz de covarianza  $C$  se obtienen los eigenvectores  $p_i$  correspondientes a los eigenvalores  $\lambda_i$ . Los eigenvalores que representan el mayor porcentaje de la varianza de la distribución son los que se toman en cuenta para los cálculos.

Esta matriz de eigenvectores es multiplicada por un vector de pesos  $b$ . Donde, cualquier forma en el conjunto de entrenamiento puede ser obtenida variando los coeficientes del vector  $b$ .

El modelo de distribución de puntos (PDM) es:

$$S = \bar{S} + Pb \quad (4)$$

Teniendo en cuenta no sólo la forma promedio sino también los modos de variación (expansión o contracción del corazón) los coeficientes del vector  $b$  pueden variar en el rango dado por:

$$-3\sqrt{\lambda_k} \leq b_k \leq 3\sqrt{\lambda_k} \quad (5)$$

Además de realizar cada una de las consideraciones de forma, también analiza la textura dentro de la cavidad a identificar. El modelo estadístico de la textura se hace de manera similar al realizado para el modelo de forma.

Para este caso, se utiliza una función de transformación afín a tramos (“piecewise affine warp”) la cual hace uso de la triangulación Delaunay para obtener una malla. De esta forma conseguimos la información de textura del conjunto de entrenamiento.

El modelado de la textura en el algoritmo de AAM se hace sobre la imagen original proporcionada y se construye usando todos los niveles de intensidad que están encerrados dentro de la forma. Este modelo es entrenado también y para llevar a cabo la captura de la información de textura se usa nuevamente el análisis de componentes principales (PCA).

Una textura puede ser generada por la deformación de la textura media  $\bar{G}$  por una combinación lineal de eigenvectores. El modelo estadístico de grises es:

$$G = \bar{G} + Lr \quad (6)$$

Semejante al análisis que se hace para ASM,  $r$  es la variable para el modelo de textura. Similarmente:

$$-3\sqrt{\sigma_n} \leq r_n \leq 3\sqrt{\sigma_n} \quad (7)$$

Por último, en el método de AAM se combinan los dos modelos descritos anteriormente (forma y textura). Los parámetros de forma  $b$ , y los de textura  $r$  son utilizados para encontrar los parámetros  $c$  del modelo combinado. Este parámetro se describe de la siguiente manera:

$$d = Qc \quad (8)$$

donde  $Q$  es el conjunto de eigenvectores.

Los parámetros de textura y forma se pueden obtener debido a la naturaleza lineal del modelo quedando de la siguiente manera:

$$d = \begin{bmatrix} \rho b \\ r \end{bmatrix} = \begin{bmatrix} \rho P^T (S_i - \bar{S}) \\ L^T (G_i - \bar{G}) \end{bmatrix} \quad (9)$$

El término  $\rho$  es la matriz de pesos unitario que permite compensar las diferencias en los rangos de variación tanto de forma  $b$  como de textura  $r$  puesto que en uno se mide en coordenadas y el otro en niveles de gris.

El nuevo modelo de forma y textura puede ser construido de los parámetros del modelo combinado  $c$ , el cual es un vector que controla la variación de todo el modelo de apariencia.

En la siguiente figura se muestran, sobre las imágenes de ecocardiograma fetal, en verde la segmentación automática del ventrículo izquierdo obtenida con el proceso AAM anteriormente descrito y en rojo con la segmentación manual del experto médico.



Ilustración 14. Resultados de Segmentación AAM

### **3.2 GEOMETRIA VENTRICULAR**

La geometría ventricular alterada, en conjunto con el estudio de los índices de la función ventricular, son objeto de análisis para mejorar el pronóstico clínico de los pacientes con insuficiencia cardíaca manifiesta o en desarrollo.

Para el análisis de la estructura ventricular se utilizaron imágenes ecocardiográficas fetales de 4 cámaras, suministradas por el Instituto Nacional de Perinatología de la Ciudad de México de las cuales para cada archivo digital se cuantizó a 8 bits cada pixel. En cada caso clínico se seleccionó el corte que el especialista consideró más adecuado para evaluar el corazón del feto.

La información obtenida de la segmentación AAM se utilizó como entrada de los algoritmos de análisis para medir la estructura y parámetros de cuantificación del ventrículo izquierdo.

#### **i. MEDICION DE VOLUMEN**

Hay ventajas y desventajas bien definidas para cada uno de los métodos cuantitativos aceptados [17]. Por ejemplo, las mediciones lineales del ventrículo izquierdo (VI) han sido ampliamente validadas en el tratamiento de la enfermedad valvular cardíaca, y sólo en enfermedades coronarias no se consideran tan confiables.

Estas mediciones lineales, como la dimensión interna del VI, se pueden realizar directamente sobre las imágenes ecocardiográficas. Las mediciones se realizan en fin de sístole y fin de diástole durante el ciclo cardiaco. Donde para obtener las medidas volumétricas se requieren imágenes en vistas apicales de 4 o 2 cámaras.

Para lograr una medición precisa se requiere una visualización óptima, misma que fue verificada por el médico experto del INPER.

Aunado a lo anterior se recomienda delinear el borde basal del VI con una línea recta que una los bordes lateral y septal, como se muestra en la siguiente figura:

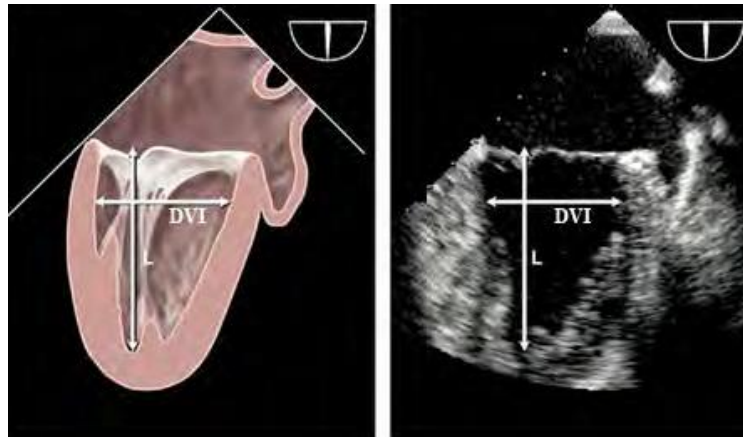


Ilustración 15. Detalle de forma del ventrículo izquierdo (VI)

El fin de diástole se define como el comienzo del intervalo QRS que es la representación gráfica de la despolarización (propagación de la corriente eléctrica por la zona ventricular y contracción de las fibras musculares de dicha región del corazón) de los ventrículos del corazón en el electrocardiograma.

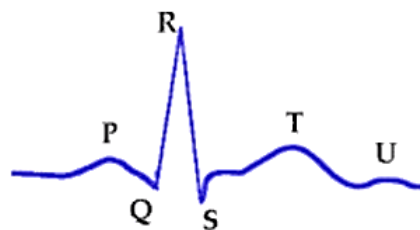

Ilustración 16. Intervalo QRS

Pero también se define como el frame del ciclo cardiaco donde la dimensión cardiaca es máxima y por consiguiente el fin de sístole es el frame donde la dimensión es más pequeña [17].

Se utilizaron dos métodos principales para la medición volumétrica del ventrículo izquierdo (VI) en imágenes ecocardiográficas, de acuerdo a las recomendaciones ecocardiográficas internacionales [17], estos son los métodos de Simpson y el método de área-longitud.

ii. *MEDICION CON METODO DE AREA LONGITUD*

Este método aprovecha las características geométricas del propio ventrículo izquierdo (VI), que como se vio en la sección 2.3.ii de este trabajo, tiene en su base una forma circular y su forma es muy próxima a un elipsoide dividido a la mitad.

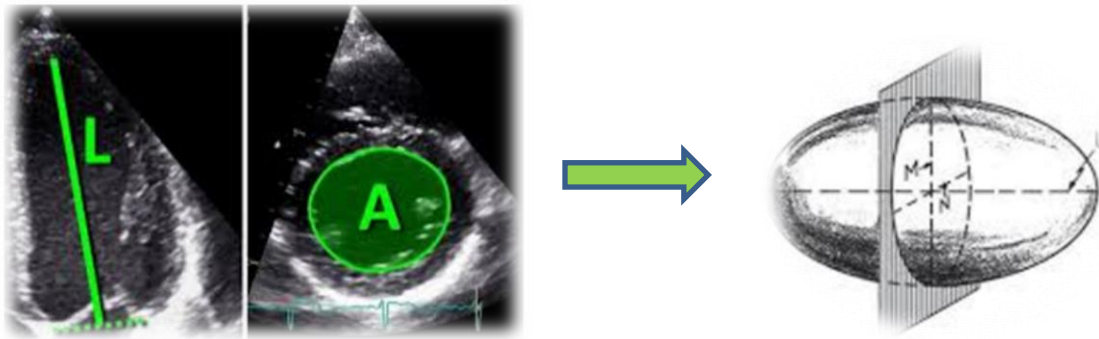


Ilustración 17. Ecocardiogramas corte 2 cámaras y corte base => elipsoide

Siendo la fórmula para calcular el volumen del elipsoide:

$$\mathbf{Volumen}_{Elipsoide} = \frac{4}{3} (\mathbf{área})(L) \quad (10)$$

Por lo que la fórmula aplicada para el cálculo del volumen en el VI queda definida como

$$\mathbf{Volumen}_{VI} = \frac{1}{2} (\mathbf{Volumen}_{Elipsoide}) = \frac{4}{6} (\mathbf{área})(L) \quad (11)$$

Donde el área es calculada para un círculo con diámetro  $D$  que se obtiene de la distancia entre los bordes lateral y septal en la base del VI, obtenida del corte de 4 cámaras de la imagen ecocardiográfica. Siendo  $L$  la longitud máxima entre la base del VI y el borde ventricular.



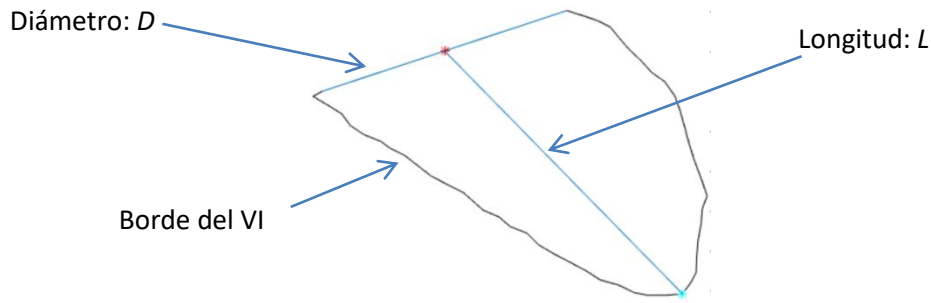


Ilustración 18. Contorno VI y líneas de referencia

Estas mediciones de área y longitud se repiten en fin de sístole y en fin de diástole y el volumen puede aproximarse también según la siguiente fórmula obtenida en la práctica clínica, hecha por las asociaciones americana y europea de ecocardiografía [17]:

$$\text{Volumen}_{VI} = \frac{5}{6} (\text{área})(L) \quad (12)$$

En este método se realizan varias consideraciones geométricas del VI, para poder aplicar la medición volumétrica, que si bien por la propia forma del ventrículo representa una buena aproximación, en este trabajo únicamente se utilizó como referencia de validación para el método que mejor se ajustó a la variación de formas que presentaba el VI, que fue el método de discos de Simpson.

### iii. MEDICION CON METODO DE DISCOS DE SIMPSON

El principio de este método es calcular el volumen total del VI a partir de la suma del conjunto de discos elípticos que conforman el total del ventrículo. La altura  $h$  de cada disco se calcula como una fracción del eje largo  $L$  del VI, para este trabajo se tomó la división más utilizada que es  $N = 20$  partes. Siendo la formula a utilizar:

$$\text{Volumen}_{VI} = \sum_1^N \left( \frac{\pi D_N^2}{4} \right) (h) \quad (13)$$

Donde  $D$  es el diámetro de la base de cada disco el cuál cambiará de magnitud segmento a segmento según la forma del VI.

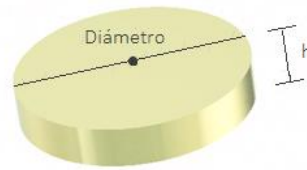


Ilustración 19. Disco

Para el cálculo de la altura  $h$  de los discos, que será la misma para todos los segmentos, se considera como línea guía el eje largo  $L$  del VI y conforme su magnitud se realiza la segmentación en  $N$  partes iguales, por medio del método exacto de triángulos semejantes.

#### a) ANALISIS DE TRIANGULOS SEMEJANTES

Para dividir un segmento de recta en una razón dada, consideremos un segmento de recta  $AB$ , del cual se desea encontrar el punto  $P$  sobre esta misma recta que represente  $S$  número de partes del total  $T$ , donde  $R = T - S$  partes, es decir  $r = \frac{S}{R}$  será la razón dada.

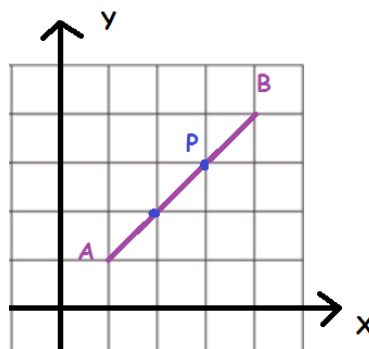


Ilustración 20. Línea AB en plano cartesiano

Sean  $A$  y  $B$  puntos definidos por las coordenadas  $(x_1, y_1)$  y  $(x_2, y_2)$  respectivamente y el punto  $P$  definido por  $(x, y)$  se puede observar la formación de los triángulos rectángulos que comparten los mismos ángulos internos, esto es son triángulos semejantes.

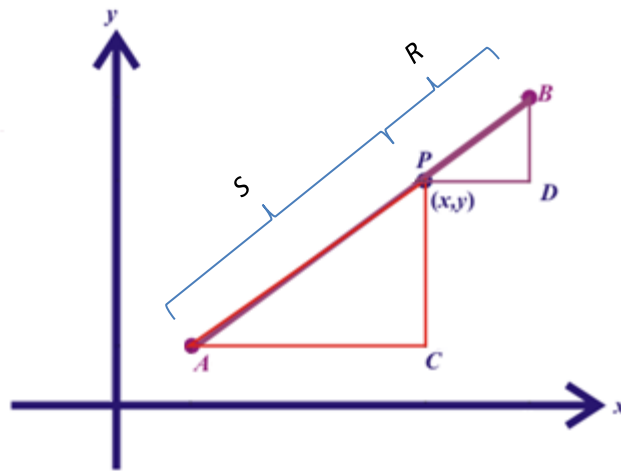


Ilustración 21. Triángulos semejantes en línea AB

Primero, se define el número de partes  $T$  en que se requiere dividir el segmento  $AB$ :

$$T = S + R \quad (14)$$

Donde  $S$  y  $R$  son el número de partes que representan a los segmentos  $AP$  y  $PB$  respectivamente, sobre la recta  $AB$ . Estas es la razón correspondiente a las hipotenusas de los triángulos.

$$\frac{AP}{PB} = \frac{S}{R} \quad (15)$$

Siendo esta misma razón la que está en cada uno de sus catetos por ser triángulos semejantes.

$$\frac{AC}{PD} = \frac{S}{R} \quad \text{y} \quad \frac{PC}{BD} = \frac{S}{R} \quad (16)$$

Lo cual se puede escribir utilizando sus coordenadas:

$$\frac{AC}{PD} = \frac{x-x_1}{x_2-x} = \frac{S}{R} \quad \text{y} \quad \frac{PC}{BD} = \frac{y-y_1}{y_2-y} = \frac{S}{R} \quad (17)$$

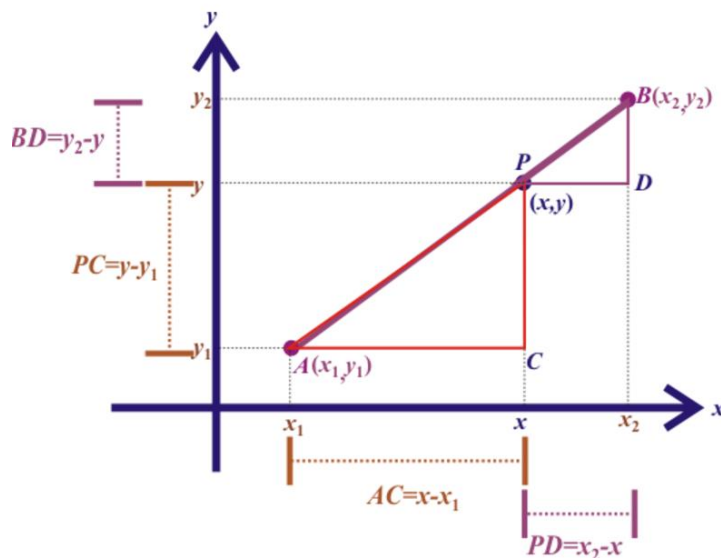


Ilustración 22. Medidas generales de triángulos semejantes

Despejando  $x$  se tiene la primera coordenada del punto  $P$ :

$$\begin{aligned}
 (x - x_1) R &= (x_2 - x) S \\
 Rx - Rx_1 &= Sx_2 - Sx \\
 Rx + Sx &= Sx_2 + Rx_1 \\
 x &= \frac{Sx_2 + Rx_1}{S + R} \tag{18}
 \end{aligned}$$

De manera similar, para encontrar la coordenada  $y$  del punto  $P$ :

$$\begin{aligned}
 (y - y_1) R &= (y_2 - y) S \\
 Ry - Ry_1 &= Sy_2 - Sy \\
 Ry + Sy &= Sy_2 + Ry_1 \\
 y &= \frac{Sy_2 + Ry_1}{S + R} \tag{19}
 \end{aligned}$$

Se divide ambas ecuaciones entre  $R$  para dejarlo todo en términos de la razón dada  $r$ :

$$r = \frac{S}{R} \tag{20}$$

Quedando la expresión general para dividir a cualquier recta en una razón dada  $r$  de la siguiente manera:

$$(x, y) = \left( \frac{Sx_2 + Rx_1}{S+R}, \frac{Sy_2 + Ry_1}{S+R} \right)$$

$$(x, y) = \left( \frac{\frac{S}{R}x_2 + \frac{R}{R}x_1}{\frac{S}{R} + \frac{R}{R}}, \frac{\frac{S}{R}y_2 + \frac{R}{R}y_1}{\frac{S}{R} + \frac{R}{R}} \right)$$

$$(x, y) = \left( \frac{\frac{S}{R}x_2 + x_1}{\frac{S}{R} + 1}, \frac{\frac{S}{R}y_2 + y_1}{\frac{S}{R} + 1} \right)$$

$$(x, y) = \left( \frac{rx_2 + x_1}{r+1}, \frac{ry_2 + y_1}{r+1} \right) \tag{21}$$

Para el caso del ventrículo izquierdo se tomó como la recta a dividir al eje largo del VI:  $L$  que es la longitud máxima del propio trazo segmentado del VI, desde la línea base de la válvula mitral.

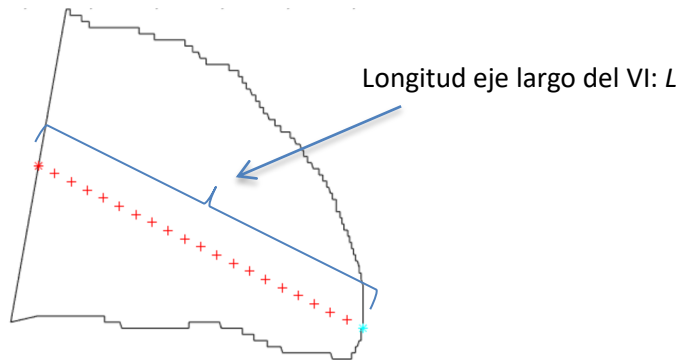


Ilustración 23. Longitud eje largo del VI

Donde la razón  $r$  para encontrar cada uno de los puntos se consideró para 20 segmentos quedando de la siguiente manera:

Razón dada $r$	Punto encontrado
$\frac{1}{19}$	$P_1$
$\frac{2}{18}$	$P_2$
$\frac{3}{17}$	$P_3$
$\cdot$	$\cdot$
$\cdot$	$\cdot$
$\cdot$	$\cdot$
$\frac{19}{1}$	$P_{20}$

Tabla 1

Con lo cual la altura  $h$  es obtenida con la fórmula euclidiana de distancia entre dos puntos cualesquiera de los encontrados para dividir en 20 segmentos el eje largo del VI, dado que son equidistantes entre sí:

$$h = \sqrt{(x_{P_n} - x_{P_{n+1}})^2 + (y_{P_n} - y_{P_{n+1}})^2} \quad (22)$$

### ***b) ANALISIS CON RECTAS PARALELAS***

Una vez habiendo identificado cada uno de estos 20 puntos equidistantes entre sí, se procede a definir la ecuación general de la recta que represente la base de cada disco y que pasará por cada uno de estos puntos encontrados.

$$Ax + By + C = 0 \quad (23)$$

El valor de la pendiente  $m$  de cada recta se toma a partir de la pendiente del eje largo del ventrículo izquierdo, y debiendo cumplir con ser perpendicular a ésta.

$$m_{\text{eje largo}} \perp m_{\text{rectas paralelas}} \quad (24)$$

Esto es, por cada línea se identifica un punto que pertenece a ella  $P_n(x_n, y_n)$  y su pendiente  $m$ , donde  $n$  va de 1 al número de divisiones en que se particionará el VI, mientras que la pendiente  $m$  es la misma para todas las líneas, ya que son paralelas entre sí.

Así, se obtiene la ecuación general de cada recta. Sea  $P_1(x_1, y_1)$  el primer punto encontrado y  $m$  su pendiente, podemos obtener a partir de la fórmula de la pendiente esta ecuación:

$$m = \frac{(y - y_1)}{(x - x_1)}$$

$$m(x - x_1) = y - y_1$$

$$mx - mx_1 = y - y_1$$

$$mx - mx_1 - y + y_1 = 0$$

$$mx - y + (y_1 - mx_1) = 0 \quad (25)$$

Obteniendo los valores de  $A = m$ ,  $B = -1$  y  $C = y_1 - mx_1$  para definir la ecuación general de la recta por medio de valores conocidos.

Finalmente se identifican los puntos de intersección de cada una de estas rectas con el trazo del borde del VI, por medio del cálculo de distancia entre cada una de las rectas paralelas con el propio trazo, con el fin de encontrar los puntos más cercanos. Estos puntos serán los propios límites de las rectas paralelas.

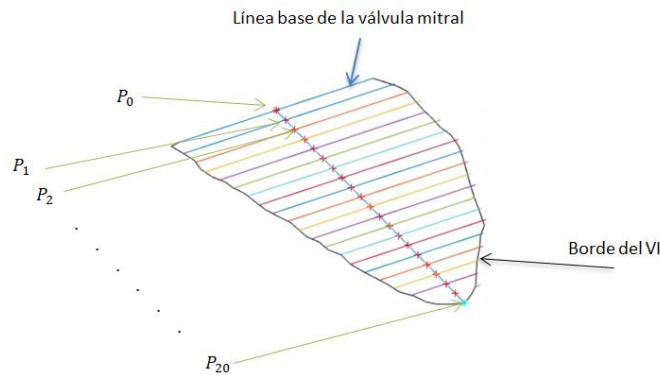


Ilustración 24. División de contorno VI en 20 segmentos

Para lograr lo anterior se utilizó la ecuación general de cada recta, que previamente se calculó:

$$Ax + By + C = 0 \quad (26)$$

Donde para cada punto  $P_{VI_n}(x_{VI_n}, y_{VI_n})$  del borde del VI se calcula la distancia  $d$ , medida de la longitud del segmento perpendicular a la Recta paralela  $n$ , que va del punto  $P_R(x_R, y_R)$  de la recta al  $P_{VI_n}(x_{VI_n}, y_{VI_n})$ .

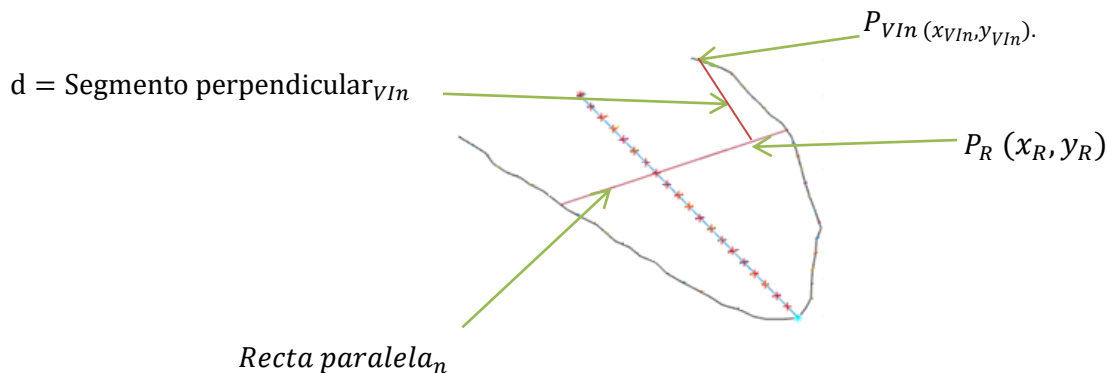


Ilustración 25. Primer paso medición distancia en contorno VI

Para utilizar las propiedades del triángulo rectángulo, se realiza la construcción del mismo teniendo como hipotenusa a la Recta paralela<sub>n</sub> y como vértice del ángulo recto al punto  $P_{VIn}(x_{VIn}, y_{VIn})$ .

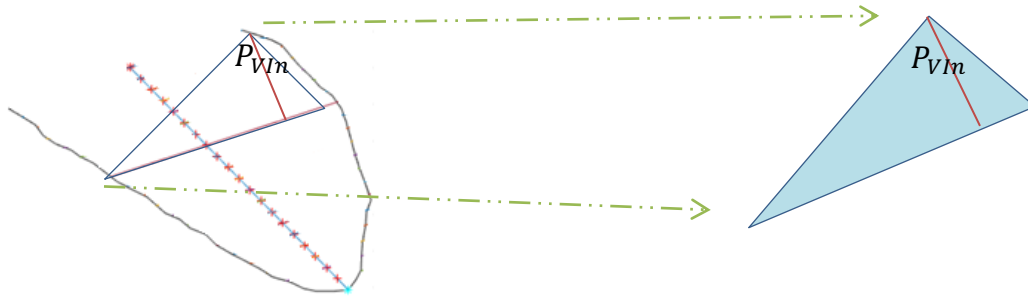


Ilustración 26. Triángulo rectángulo en medición de distancia en contorno VI

Considerando una alineación conveniente de los ejes coordenados: paralelos a los catetos del triángulo rectángulo. Tenemos entonces, la magnitud de los catetos del triángulo rectángulo como  $|k|$  y  $|h|$  y los vértices del triángulo rectángulo con coordenadas  $P_{VIn}(x_{VIn}, y_{VIn})$ ,  $P_{R2}(x_{VIn}, y_{VIn} - k)$  y  $P_{R3}(x_{VIn} - h, y_{VIn})$ .

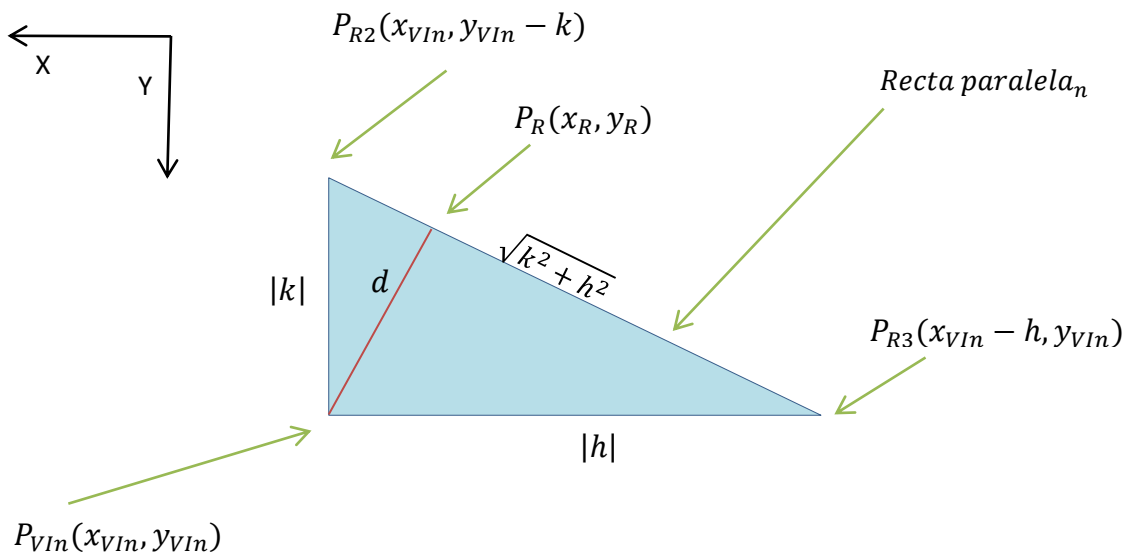


Ilustración 27. Medidas en triángulo rectángulo

Sean  $P_{R2}$  y  $P_{R3}$  puntos de la misma recta, se pueden igualar las siguientes ecuaciones:

$$A x_{VIn} + B(y_{VIn} - k) + C = 0 \quad \dots\dots\dots \text{para } P_{R2} \quad (27)$$

$$A(x_{VIn} - h) + B y_{VIn} + C = 0 \quad \dots\dots\dots \text{para } P_{R3} \quad (28)$$



Lo cual resulta en la siguiente igualdad:

$$Bk = Ah \quad (29)$$

Que a su vez tanto  $P_{R2}$  como  $P_{R3}$  pertenecen a líneas que contienen a  $P_R$ , lo que nos implica la siguiente relación:

$$Bk = Ah = A x_{VIn} + B y_{VIn} + C \quad (30)$$

Entonces podemos calcular la distancia  $d$  de dos formas diferentes por medio de la fórmula del área del triángulo  $A_{\Delta}$ :

$$A_{\Delta} = \frac{1}{2} |hk| \quad (31)$$

$$A_{\Delta} = \frac{1}{2} d \sqrt{h^2 + k^2} \quad (32)$$

Igualando ambas expresiones se tiene:

$$d = \frac{|hk|}{d \sqrt{h^2 + k^2}} \quad (33)$$

Sabemos que  $k = \frac{A}{B} h$  :

$$d = \frac{|hk|}{\sqrt{h^2 + k^2}} = \frac{\frac{|A|}{|B|} |h^2|}{\sqrt{h^2 + \left(\frac{A}{B}\right)^2 h^2}} = \frac{|Ah|}{\sqrt{A^2 + B^2}} = \frac{|A x_{VIn} + B y_{VIn} + C|}{\sqrt{A^2 + B^2}} \quad (34)$$

Con este resultado, a partir de la ecuación general de la recta que ya conocemos

$$Ax + By + C = 0 \quad (35)$$

Es posible obtener la distancia entre cada una de las rectas paralelas con cada uno de los puntos  $P_{VIn}(x_{VIn}, y_{VIn})$  del propio trazo, encontrando el punto del trazo que es más cercano y con ello los puntos de intersección deseados.

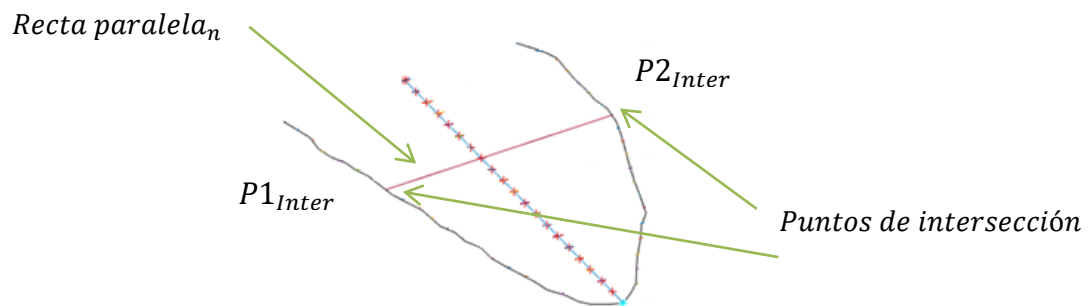


Ilustración 28. Puntos de intersección con contorno VI

Utilizando las coordenadas de ambos puntos de intersección  $P1_{Inter}$  y  $P2_{Inter}$ , se calcula la distancia entre ambos puntos, con la fórmula euclidiana:

$$d = \sqrt{(x_{P2} - x_{P1})^2 + (y_{P2} - y_{P1})^2} = \text{Diámetro} \quad (36)$$

y con ello se obtiene el diámetro de cada disco:

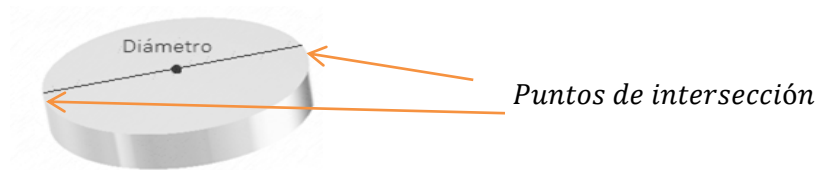


Ilustración 29. Puntos de intersección en disco

Así, el volumen total del ventrículo izquierdo es la suma de los volúmenes de los  $N$  discos en que se subdividió el trazo del VI:

$$\text{Volumen}_{VI} = \sum_1^N \left( \frac{\pi D_N^2}{4} \right) (h) \quad (37)$$



Ilustración 30. Aproximación de forma ventricular con discos

### 3.3 BIOMECÁNICA VENTRICULAR

Tensión y Velocidad de Tensión son algunas de las medidas del VI que son evaluadas a través de técnicas que involucran a la mecánica, física y propiedades del propio miocardio, como su elasticidad y movilidad.

En este trabajo se considerará a la Tensión como la deformación (alargamiento o acortamiento) del miocardio y por ende los bordes segmentados del VI, por ser el término utilizado coloquialmente por los médicos en la práctica clínica y en su mismo software de trabajo.

El contorno del tejido del corazón puede ser analizado por medio de modelos de elementos finitos (FEM por sus siglas en inglés), lo cual permite aplicar ciertas leyes de la mecánica en un sistema biológico. Donde el modelo para encontrar la fuerza aplicada sobre cada elemento se hace a través del módulo de Young que define a elasticidad del medio. Esta elasticidad puede considerarse constante en un cierto rango de deformación para los materiales linealmente elásticos, y analizarse por medio de la siguiente fórmula:

$$\sigma = E \cdot \varepsilon \quad (38)$$

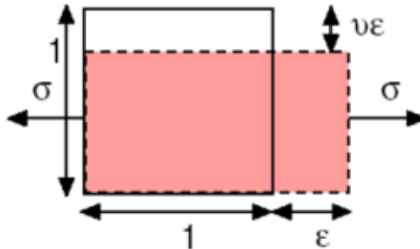


Ilustración 31. Deformación mecánica [19]

Donde  $\sigma$  es la fuerza aplicada a cada elemento,  $E$  es la constante de elasticidad del módulo de Young y  $\varepsilon$  es la deformación lineal (adimensional) [19]. Teniendo entonces en la deformación unidireccional el siguiente modelo:

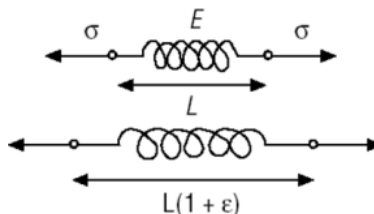


Ilustración 32. Deformación longitudinal [19]

## i. DEFORMACION DEL VENTRICULO IZQUIERDO

En fisiología es común el interés por saber la fuerza con que el ventrículo izquierdo del corazón bombea la sangre al cuerpo. A principios de los 80's muchos métodos se enfocaron a estudiar la deformación de órganos como el hígado, pulmón, riñón y próstata en las imágenes de ultrasonido [21], encontrando que existe una relación entre la deformación y las propiedades elásticas del tejido [22]. Con el conocimiento recabado, se pudieron generar técnicas basadas en el principio de la elastografía, y una de ellas ha sido aplicada a la medición de la deformación del miocardio [23].

Estrictamente el corazón no es un tejido linealmente elástico y además cambia su relación de deformación y fuerza aplicada en cada elemento según la dirección, debido a que la orientación del tejido cardiaco no es la misma en todas las direcciones en que se mueve el corazón. Sin embargo, para su análisis clínico es posible considerar al corazón como un medio homogéneo e isotrópico. [18]

Por principio, para el análisis de la Tensión (deformación) en el miocardio debe entenderse que cada punto tiene definidos 3 vectores principales y perpendiculares entre sí que describen a la tensión o deformación del miocardio de forma general:

- ✓ Eje radial
- ✓ Eje longitudinal
- ✓ Eje circunferencial

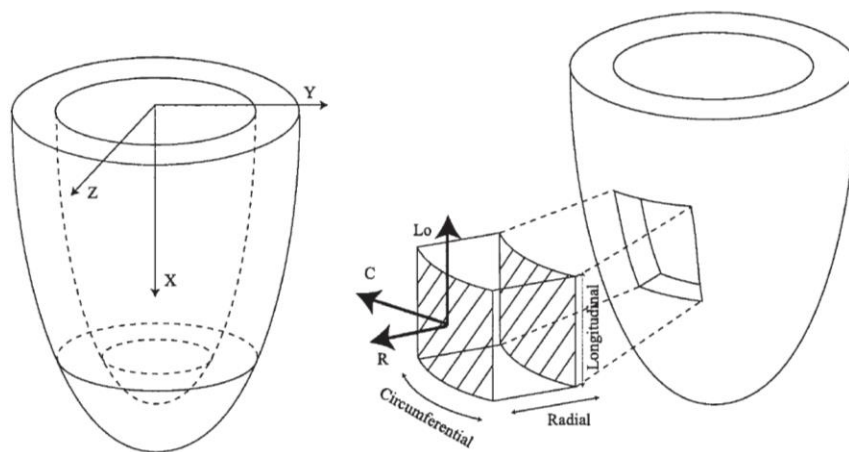


Ilustración 33. Vectores de deformación en 3D del VI

La tensión y la velocidad de tensión en el miocardio son los indicadores principales de la deformación en el corazón, de forma regional y/o global que es utilizada para identificar problemas de funcionamiento motriz del ventrículo izquierdo. Estas mediciones pueden realizarse de forma independiente en cada una de sus componentes (radial, longitudinal y circunferencial), y es la deformación longitudinal la que se analizará más a detalle en este trabajo.

Cada una de estas componentes indican el comportamiento del miocardio en su alargamiento o acortamiento (longitudinal), engrosamiento o adelgazamiento (radial) y ensanchamiento o estrechamiento (circunferencial).

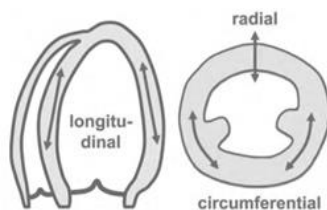


Ilustración 34. Tipos de deformación en VI

Por convención los valores positivos de Tensión son asignados a un alargamiento, engrosamiento o rotación en el sentido del reloj, mientras que los valores negativos se dan a un acortamiento, adelgazamiento o rotación contrario a las manecillas del reloj [24].

## ii. *MEDICION DE TENSION*

Siendo la tensión la cantidad de deformación relativa a su forma original, para una medición de Tensión correcta en principio es importante tener presente la diferencia entre movimiento de la pared y deformación de la pared.

La diferencia fundamental radica en que la deformación se presenta cuando durante el movimiento de la pared NO todas las partes se mueven a la misma velocidad, lo cual cambiará su forma. Por lo tanto el análisis de la deformación permite la discriminación entre movimiento del miocardio activo y pasivo.

Así entonces, para un objeto unidimensional la única deformación posible es alargarse o acortarse, donde la tensión se puede obtener con la siguiente fórmula matemática:

$$\varepsilon = \frac{L-L_0}{L_0} = \frac{\Delta L}{L_0} \quad (39)$$

Donde ' $\varepsilon$ ' es la tensión, ' $L_0$ ' es la longitud base de la línea y ' $L$ ' es la longitud instantánea al momento de la medición.

Cuando la longitud del objeto se conoce no sólo antes y después de la deformación, sino durante todo el proceso de deformación, es posible obtener la deformación instantánea o tensión instantánea de la siguiente forma:

$$\varepsilon(t) = \frac{L(t)-L(t_0)}{L(t_0)} \quad (40)$$

Donde ' $L(t)$ ' es la longitud en el instante ' $t$ ' y ' $L(t_0)$ ' es lo mismo que ' $L_0$ '. Pudiendo entonces obtener la deformación instantánea natural al expresar la deformación respecto a la longitud del instante previo, ya que el hacerlo respecto a la longitud inicial sería obtener deformación instantánea Lagrangian, que aunque en deformaciones pequeñas el valor obtenido en ambos casos es prácticamente igual, en las deformaciones mayores la diferencia es importante. Siendo más apropiado para identificar la deformación del miocardio, obtener la deformación instantánea natural ya que la dependencia del valor inicial es menor [20].

En un objeto 2D dimensional la deformación tiene cuatro componentes: 2 a lo largo del eje X y 2 en el eje Y, y además es posible que se distorsione en sus propios bordes.

Para el análisis del VI, el cálculo del parámetro de Tensión inicia con la segmentación del propio VI en las ecocardiografías fetales, lo cual nos arroja como resultado el borde de dicho ventrículo. Este proceso se realiza en todas las imágenes del corazón fetal a lo largo de su ciclo cardiaco para posteriormente detectar con el algoritmo los puntos de análisis de forma total.

Una vez obtenidos los contornos del ventrículo izquierdo (VI) es necesario seleccionar un número N de puntos de interés del borde.

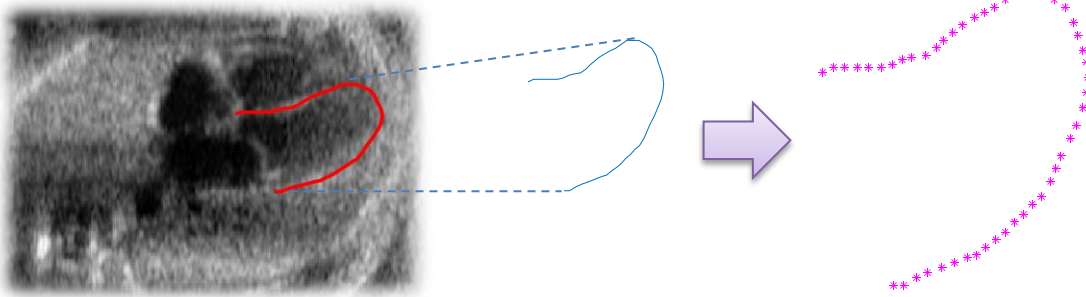


Ilustración 35. Muestreo para cálculo de tensión

A cada uno de los N puntos se les realizará un seguimiento a través de la secuencia de imágenes 2D de los ecocardiogramas fetales.

Como ya se indicó, la deformación se analiza de forma unidireccional (componente longitudinal) lo cual permite utilizar la fórmula:

$$\epsilon_N = \frac{L_N - L_{0N}}{L_{0N}} = \frac{\Delta L_N}{L_{0N}} \quad (41)$$

Encontrando con esta relación la deformación ocurrida entre dos puntos dados del borde ventricular, lo cual se replicará en cada uno de los puntos para generar un patrón de movilidad. Siendo el análisis realizado de los datos obtenidos en los tiempos de fin de sístole y fin de diástole.

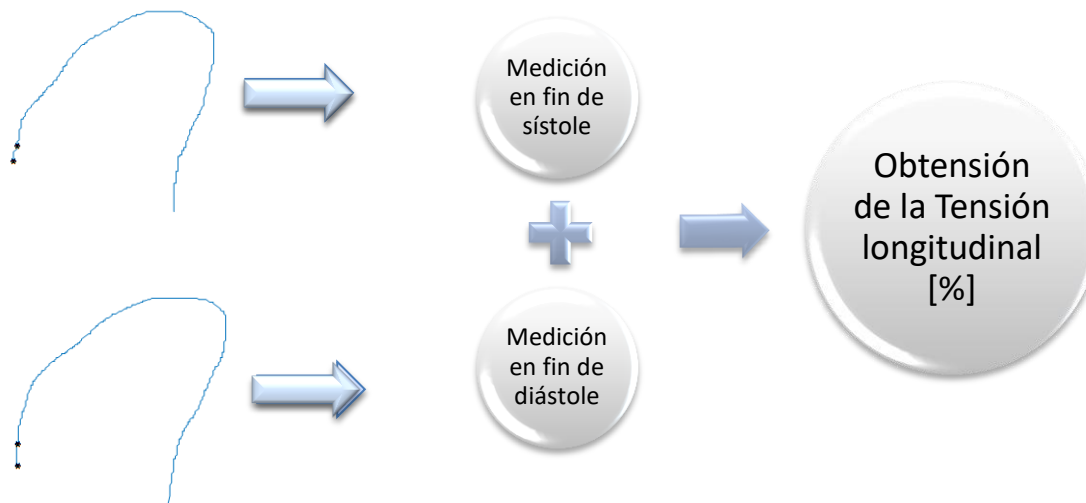


Ilustración 36. Proceso de medición de la tensión longitudinal

### iii. MEDICION DE VELOCIDAD DE TENSION

La velocidad de tensión (strain rate: SR) es la velocidad con la que la deformación ocurre por unidad de tiempo. Esta medición se expresa en  $s^{-1}$  y su deformación o tensión por unidad de tiempo se obtiene de la siguiente manera:

$$V\varepsilon = \frac{\Delta\varepsilon}{\Delta t} = \frac{(\Delta L/L_0)}{\Delta t} = \frac{(\Delta L/\Delta t)}{L_0} = \frac{\Delta V}{L_0} \quad (42)$$

Donde  $\Delta V$  es el gradiente de la velocidad (diferencia de la velocidad entre 2 puntos de la pared del miocardio) en el punto estudiado. Nótese que el SR tiene la misma dirección que la tensión (negativa durante el acortamiento y positiva durante el alargamiento).

La deformación del miocardio (tensión y velocidad de tensión) es constante a lo largo de la pared ventricular y por esta razón es de mayor utilidad para detectar una disfunción del miocardio en comparación con el análisis del movimiento únicamente, que puede presentar inconsistencias.

De la misma manera que en la medición de la tensión, se hace un análisis partiendo de los casos puntuales donde se va aumentando el índice de puntos relacionados para así obtener la velocidad de tensión del miocardio del VI regional y finalmente el resultado global luego de promediar los valores resultantes.

Siendo  $N$  el número de puntos a analizar la fórmula general queda expresada de la siguiente manera:

$$V\varepsilon_N = \frac{\Delta V_N}{L_{0N}} \quad (43)$$

El algoritmo entonces es capaz de calcular la deformación de un instante de tiempo a otro y con ello la velocidad de la deformación una vez especificado el rango de tiempo requerido para ello o de forma secuencial a lo largo de todo el ciclo cardíaco.



## CAPITULO 4. CUANTIFICACION DE PARÁMETROS

Para la salud del neonato, la detección de los defectos estructurales y funcionales del corazón (cardiopatías congénitas) puede representar un 8% de casos con mejor oportunidad de vida, de los cuales aproximadamente el 30% requieren un tratamiento intenso inmediato [11].

Por lo anterior, temas como los cambios dinámicos de la geometría del corazón humano a lo largo del ciclo cardíaco son objeto de estudio, ya que reflejan una adaptación a dos estados fisiológicos diferentes (sístole y diástole) en los cuales el grosor y la curvatura del ventrículo varían drásticamente.

Para el análisis médico del ventrículo izquierdo es importante realizar la cuantificación de parámetros relativos a su funcionamiento y este análisis se realiza para ciertos parámetros de forma general: revisando las dimensiones totales del miocardio, y en otros casos dividiendo al miocardio del VI en 6 secciones: apical, media y basal. Son 3 laterales y 3 septales.

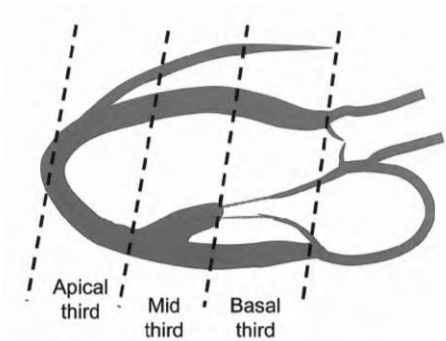


Ilustración 37. División de VI en 3 segmentos principales [E] pág. 199

Estudiando el comportamiento de estos 6 segmentos tanto de forma global como por sectores se obtiene una descripción más a detalle de los cambios dinámicos a los que está sujeto el corazón, evidenciando si su comportamiento es normal o no.

Esto se logra a través de varias mediciones de la forma y dimensiones del ventrículo izquierdo y algunas de las más importantes son:

- ↯ Volumen ventricular
- ↯ Fracción de eyección
- ↯ Tensión (deformación)
- ↯ Velocidad de Tensión (Velocidad de deformación)

Las cuáles serán el objeto de estudio de este trabajo y se detallan a continuación.

#### **4.1 VOLUMEN VENTRICULAR**

Las mediciones de volumen del VI se basan generalmente en el trazado de la interfaz sangre-tejido en las vistas apical 4 y 2 cámaras sobre las imágenes ecocardiográficas; para el análisis hecho en este trabajo se tomaron exclusivamente vistas de 4 cámaras. Los momentos en los cuales se mide el volumen del VI durante el ciclo cardiaco son en fin de sístole y fin de diástole.

El fin de diástole se determinó de entre el grupo de imágenes ecocardiográficas fetales como la imagen del ciclo cardiaco donde la dimensión del VI es máxima y por consiguiente el fin de sístole es donde la dimensión del VI es mínima conforme las recomendaciones de cuantificación establecidas [17]. Ambos datos del volumen obtenido, en fin de sístole y diástole, son importantes ya que por medio de éstos es posible valorar la correcta operación del corazón al momento de bombear la sangre y con ello saber si el VI presenta problemas de Fracción de Eyección.

Para lograr una medición precisa se requiere caracterizar el propio borde del VI, obtenido previamente, realizando el trazo de líneas referenciales por medio de las cuales se tomarán las medidas de volumen. Son 2 las líneas de referencia: A nivel de la válvula mitral, el contorno se cierra por la conexión de los dos extremos opuestos del anillo mitral con una línea recta [5]. La longitud del VI se define como la distancia entre el centro de esta línea y el punto más distante del contorno del VI [5].

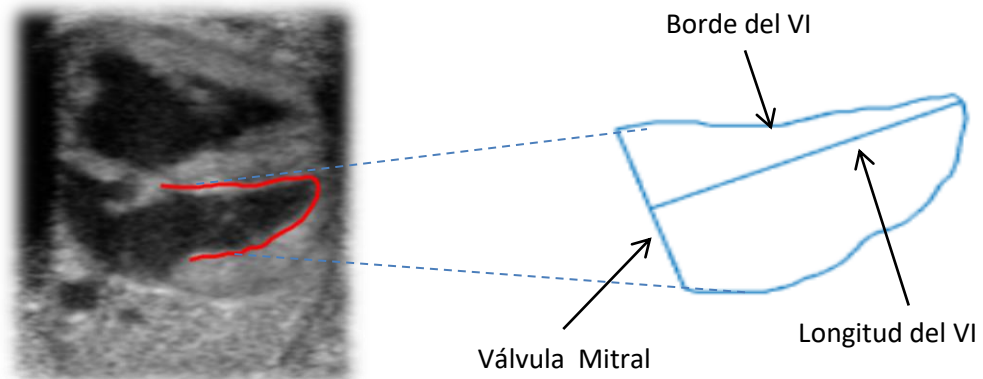


Ilustración 38. Caracterización de contorno segmentado del VI

Para el cálculo de los volúmenes en las cavidades cardiacas existen diferentes métodos como el del cubo, mediante el cual se elevan al cubo los diámetros telesistólico y telediastólico para estimar los volúmenes, el de Teichholz que utiliza una fórmula derivada de la medición de diámetros ecocardiográficos, sin embargo estos 2 métodos mencionados poseen grandes desventajas de exactitud en caso de haber alteraciones segmentarias de contractibilidad [8].

Los métodos de Simpson o el de Area-Longitud a partir de las imágenes 2D son más confiables al momento de calcular volúmenes. Siendo la principal ventaja de estos métodos el tener en cuenta más segmentos ventriculares y por lo tanto sus estimaciones suelen ser más fiables que las derivadas del modo M [5,8].

En este trabajo se utilizaron ambos métodos principales para la medición volumétrica del ventrículo izquierdo (VI) en imágenes ecocardiográficas, de acuerdo a las recomendaciones ecocardiográficas internacionales [17], estos son los métodos de Simpson y el método de área-longitud.

#### i. *METODO DE AREA LONGITUD*

Este método aprovecha las características geométricas del propio ventrículo izquierdo (VI) y su semejanza con un elipsoide, como se vio a detalle en la sección 3.2.ii de este trabajo.

Por lo que la fórmula aplicada para el cálculo del volumen en el VI queda definida como:

$$\text{Volumen}_{VI} = \frac{5}{6} (\text{área})(L) \quad (44)$$

El área es calculada para un círculo con diámetro  $D$ , donde el diámetro es la recta de válvula mitral que une los bordes lateral y septal en la base del VI, obtenida de la imagen ecocardiográfica por medio del proceso de segmentación.

Por otro lado,  $L$  es la recta que expresa la longitud máxima entre el punto medio de la base del VI (válvula mitral) y el borde ventricular también obtenido por medio del proceso de segmentación previo.

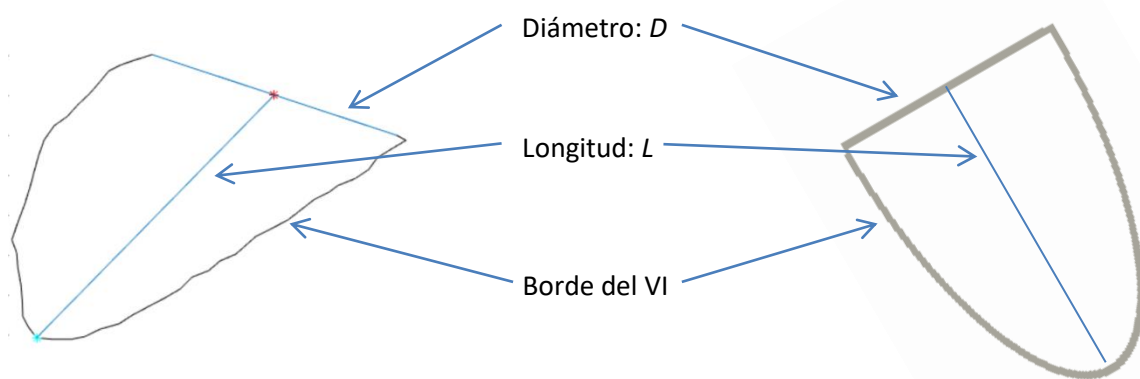


Ilustración 39. Semejanza entre forma del VI y proyección 2D de mitad de elipsoide

Este proceso aunque es una buena aproximación para calcular el volumen del VI, es situaciones donde el ventrículo no presente tanta semejanza con el elipsoide presentará mayor error como se verá posteriormente al comparar este método con el de discos de Simpson, que se verá a continuación.

## ii. METODO DE DISCOS DE SIMPSON

El método de discos de Simpson tiene como principio calcular el volumen del VI subdividiendo la imagen ecocardiográfica de esta cavidad  $N$  cantidad de veces y considerando cada división como un disco, que en conjunto con los demás conformarán el volumen total del ventrículo.

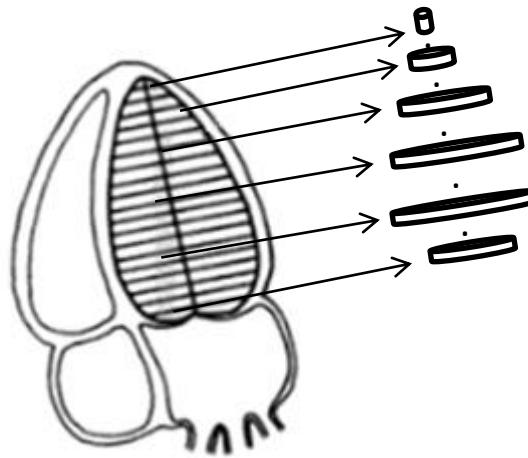


Ilustración 40. Método de discos en VI

La altura  $h$  es la misma para cada disco y se calcula como una fracción del eje largo  $L$  del VI, de tal forma que si hay  $N$  divisiones, la altura será entonces  $h = \frac{L}{N}$ .

Al igual que en el método de área-longitud,  $L$  es la recta que representa la longitud máxima entre el punto medio de la base del VI (válvula mitral) y el borde ventricular, pero además esta recta se dividirá  $N$  veces para aplicar el método de Simpson.

Para este trabajo se tomó la división más utilizada en la cuantificación de VI que es  $N = 20$  partes. Por lo tanto la altura queda dependiente únicamente de la longitud de  $L$ , esto es  $h = \frac{L}{20}$ .

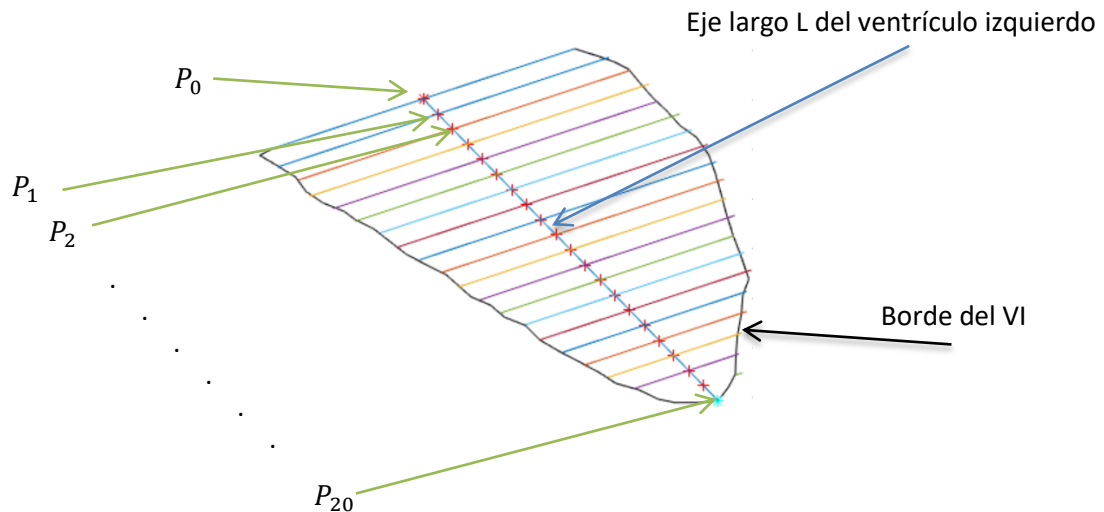


Ilustración 41. Método de discos aplicado a contorno del VI

Siendo el diámetro  $D$  el único parámetro que varíe de un disco a otro a lo largo del recorrido por el eje  $L$  para encontrar cada punto  $P_N$ , pues es en cada uno de estos puntos donde se calcula el diámetro y por ello en la fórmula a utilizar se indica como  $D_N$ :

$$\text{Volumen}_{VI} = \sum_1^N \left( \frac{\pi D_N^2}{4} \right) (h) \quad (45)$$

El procedimiento detallando para calcular tanto la altura  $h$  de los discos como su diámetro se indica en la sección 3.2.iii, y partiendo de este cálculo y teniendo cada uno de los diámetros  $D_N$  es posible hacer la estimación del volumen del VI, con la ventaja de que estos diámetros cambian junto con la forma del VI y eso hace más fiel la medición a lo que se observa en las ecocardiografías.

El algoritmo desarrollado es capaz de cuantificar el volumen del VI en cualquier momento dentro del ciclo cardiaco en el que haya sido segmentado, sin embargo para fines de utilizarlo en la estimación de la Fracción de Eyección (FE) del corazón fetal, sólo recoge los datos para calcular el volumen del VI en los dos momentos requeridos dentro del ciclo cardiaco para su postprocesamiento, esto es en fin de sístole y fin de diástole conforme a la recomendación de la Sociedad Americana de Ecocardiografía para determinar la FEVI (fracción de eyección del ventrículo izquierdo) [C].

## 4.2 FRACCION DE EYECCIÓN

La determinación de la fracción de eyección del ventrículo izquierdo (FEVI) se ha convertido en la herramienta más utilizada en la práctica clínica y en las investigaciones para valorar el rendimiento contráctil del ventrículo izquierdo.

La fracción de Eyección (FE) se define como la fracción de volumen que expulsa el corazón en cada latido, que se traduce en la relación entre el volumen diastólico final, menos el volumen sistólico final, dividido entre el volumen diastólico final.

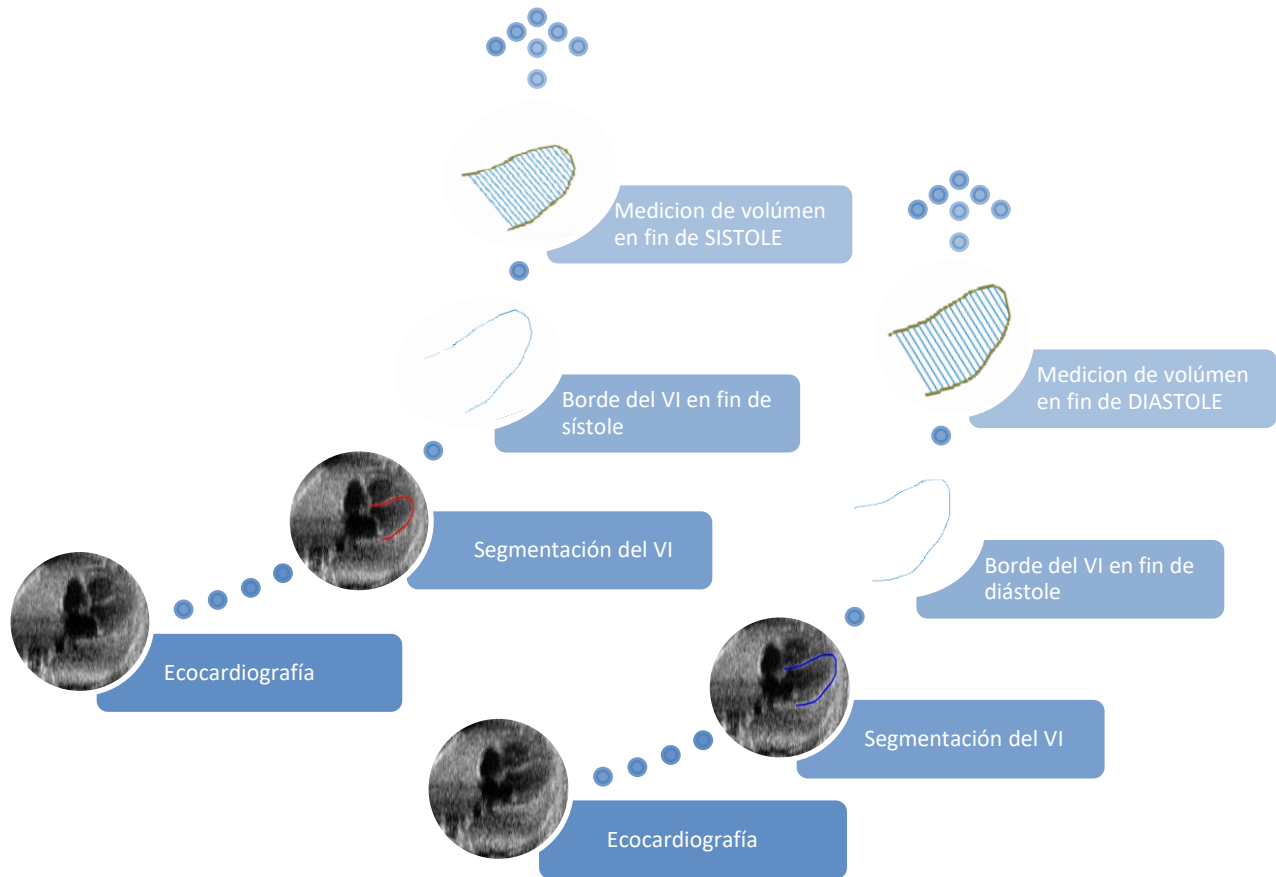
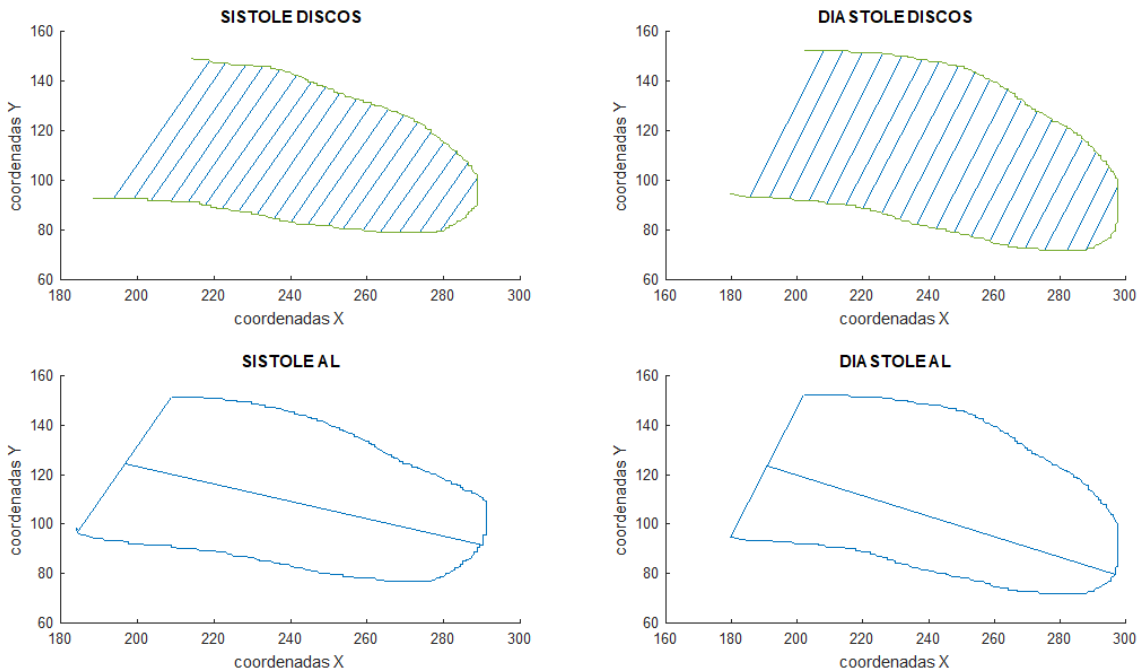


Ilustración 42. Proceso de cuantificación de volumen

De cada una de las secuencias ecocardiográficas que se trabajaron, como primer paso se realiza la segmentación por medio del método AAM ya detallado en la sección 3.1.ii, lo cual permitirá el cálculo del volumen en el VI de cada una de las imágenes 2D conforme los procedimientos de Area-Longitud (AL) y discos de Simpson vistos previamente en la sección 4.1.i y 4.1.ii respectivamente.

Aunque el método que se utilizó como definitivo es el de discos de Simpson, el método AL sirvió como referencia para validar se tuviera una dimensión congruente en ambos casos.



**Ilustración 43. Contorno en sístole y diástole con método de discos y área longitudud**

Una vez obtenidos los volúmenes ventriculares se puede hacer la relación para que a través de la siguiente relación se obtenga el valor de la fracción de eyección:

$$FE = (VFD-VFS) / VFD \quad (46)$$

Donde FE es la fracción de eyección a obtener, VFD es el volumen ventricular en fin de diástole y VFS es el volumen ventricular en fin de sístole.

Fracción de eyección es un parámetro adimensional y se expresa como porcentaje, indicando así el propio porcentaje de sangre expulsado del ventrículo en cada latido. Esto indicará al médico que tan bien está o no el músculo cardíaco.

Al ser el ventrículo izquierdo la principal cavidad de bombeo del corazón, típicamente se mide la fracción de eyección del ventrículo izquierdo (FEVI). La FEVI disminuye de su valor esperado si el músculo cardíaco ha sido dañado por un ataque cardíaco, una insuficiencia cardíaca u otro problema del corazón.



La FEVI tiene como referencia los siguientes porcentajes para designar si existe o no algún problema de eyección en el corazón. [25]

↗ Función sistólica normal: FEVI > 55%

↗ Función sistólica severamente anormal: FEVI < 30%

Este parámetro no requiere hacer un análisis seccional (dividir en 6 secciones al borde segmentado del VI), por lo que el valor global basta para indicar si el ventrículo izquierdo está contrayéndose correctamente.

El algoritmo desarrollado es capaz de identificar, con base en el volumen calculado a través del método de Simpson, cuando se tiene fin de sístole (volumen mínimo del ciclo cardiaco) o fin de diástole (volumen máximo del ciclo cardiaco) y guardar el identificador de ambos en el tiempo.

La importancia de la automatización de este análisis es debido primero a que manualmente resulta más complejo identificar las variaciones no siempre significativas y conlleva subjetividad en el proceso, pero también porque son actividades que involucran gran cantidad de tiempo para el especialista médico.

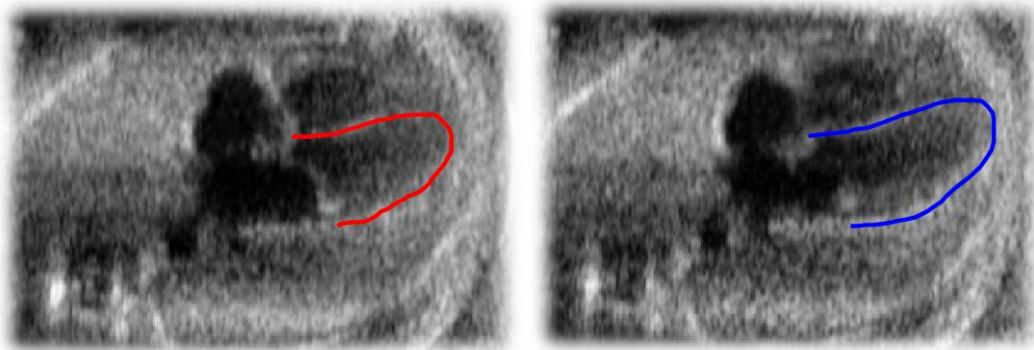


Ilustración 44. Contorno segmentado de VI (Sístole: rojo TS=3, Diástole: azul TD=9)

### 4.3 TENSION

La tensión (strain) se define como el cambio fraccional en longitud de un segmento del miocardio, normalmente relacionado con la longitud al final de la diástole, pueden ser evaluados en cada región del ventrículo estudiado (*strain* regional) y el promedio de estos valores representa el *strain* global, lo que refleja la función ventricular global.

La tensión (deformación) y velocidad de tensión obtenida de una ecocardiografía es un método muy utilizado para evaluar la función miocárdica, que de forma regional y/o global puede indicar la existencia de disfunción sistólica del ventrículo izquierdo.

Estudios clínicos evidencian que problemas cardiacos como la isquemia produce disminución y retraso en la deformación de los segmentos isquémicos [26]. Por ello, un parámetro como la tensión, resulta útil para definir la deformación tardía de forma simple y no invasiva.

Para la medición de tensión en este trabajo se utilizaron imágenes ecocardiográficas fetales con vista de cuatro cámaras 2D en escala de grises enfocándonos únicamente en la deformación longitudinal del miocardio del VI, como se revisó a detalle en la sección 3.3.i y 3.3.ii de este trabajo.

Al realizar el análisis regional o global de tensión, cada segmento puede mostrar, de acuerdo a la movilidad del VI en cada uno de sus segmentos, si presenta problemas el miocardio o tiene una actividad motriz normal. La movilidad del ventrículo se clasifica de la siguiente manera:

- ↗ Normoquinesia: Movimiento normal del miocardio.
- ↗ Hipoquinesia: Movimiento menor al normal.
- ↗ Aquinesia: Sin movilidad.
- ↗ Disquinesia: Movilidad contraria a lo esperado.
- ↗ Aneurisma: Dilatación del miocardio producida porque la región afectada se adelgaza.

A continuación se ejemplifican el comportamiento motriz en el VI, sólo en el segmento apical para facilitar la visualización de estos cambios.

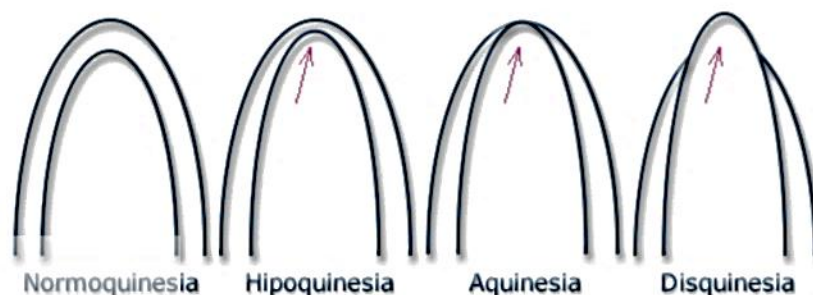


Ilustración 45. Clasificación de movilidad del VI

Donde el índice final de tensión global será la media aritmética de las puntuaciones de los diferentes segmentos. De este modo, ventrículos sin anomalías segmentarias tendrán un índice de movilidad normal y lo contrario supone una alteración segmentaria.

#### i. *TENSION LONGITUDINAL*

La tensión longitudinal mide la deformación en el sentido base-ápex de la cavidad, es decir, el acortamiento o alargamiento de la cámara. Cuando la medición se realiza de fin de diástole a fin de sístole, dado que la longitud final de la cavidad (sistólica) es menor que la longitud inicial (diastólica), el porcentaje de la deformación es negativo.




Ilustración 46. Deformación longitudinal global (izquierda) y deformación longitudinal regional (derecha)

Durante el análisis del movimiento longitudinal del VI, se consideraron un número finito de puntos para el análisis de la deformación del VI en sentido longitudinal y es con la información de cada uno de estos puntos cuando se procede a realizar el análisis tanto global como regional del miocardio.

Derivado del análisis del movimiento en los diferentes puntos y regiones del miocardio, es posible calcular parámetros como la tensión, la cual mide la deformación del miocardio. En este trabajo la tensión se calculó sobre unos de los 3 ejes ortogonales que representan los posibles movimientos de cada punto del miocardio: el longitudinal.

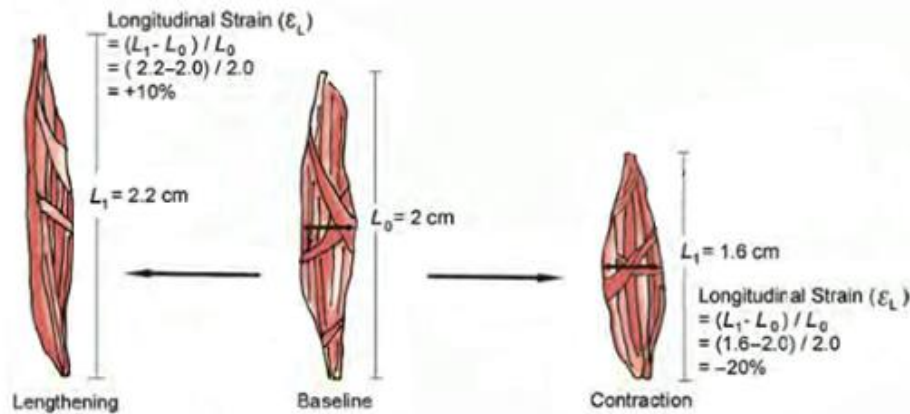


Ilustración 47. Deformación longitudinal en tejido. [3] pág. 149

Esta componente es claramente identificable en las imágenes de 4 cámaras con las que se trabajó y fueron proporcionadas por el INPER. Véase la diferencia con la deformación radial o circunferencial del VI en la sección 3.3.i de este trabajo.

La tensión longitudinal es pues el cambio de longitud entre dos puntos dados en la dirección del longitudinal del miocardio del VI y el cuál fue medido de dos formas: secuencial y total.

La medición secuencial es el análisis de deformación, del ventrículo izquierdo del corazón fetal, realizado a partir de los puntos del contorno obtenido durante la segmentación de dicho ventrículo, donde se analizó su deformación longitudinal de forma local y grupal a lo largo de toda la secuencia de imágenes en cada caso. Lo anterior permite observar cuando la deformación aumenta o disminuye durante el ciclo cardiaco.

Para el análisis total de la tensión en el ventrículo izquierdo del corazón fetal se toma un número de puntos finitos por medio del cual se determina en cada fin de sístole y fin de diástole del ciclo cardiaco su deformación total en este intervalo de tiempo, con ello cada punto del miocardio es evaluado según su tensión (deformación).

#### 4.4 VELOCIDAD DE TENSION (Strain Rate: SR)

Como se indicó en la sección 3.3.iii a velocidad de tensión (strain rate: SR) es la velocidad con la que la deformación ocurre por unidad de tiempo. Esta medición se expresa en  $s^{-1}$  y su deformación o tensión por unidad de tiempo se obtiene de la siguiente manera:

La medición de la velocidad de Tensión se puede observar de forma instantánea o total, ambas formas considerando la misma métrica de medición:

$$V\varepsilon_{N(t)} = \frac{\Delta V_{N(t)}}{L_{oN(t)}} \quad (47)$$

La medición instantánea de la velocidad de tensión indica el cambio de tensión de una imagen a otra, y es medible a lo largo de la secuencia de imágenes que posee cada estudio cardiaco fetal analizado. Por otro lado la medición de tensión que va de la fase de fin de sístole a fin de diástole es aquella llamada tensión total en un ciclo cardiaco.

La diferencia entre una medición y otra es por un lado el intervalo de tiempo, que en el caso de la tensión instantánea va de un tiempo N al siguiente N+1 mientras que para obtener la tensión total debe considerar el tiempo donde ocurre el fin de sístole (TS) y el tiempo de fin de diástole (TD). Por otro lado el valor de longitud de referencia es el otro factor a variar, que depende directamente de la correspondencia con los tiempos considerados.

Esta medición permite la representación gráfica de las velocidades a través de vectores representativos. Esta forma de visualización de la velocidad de deformación hace evidente los más pequeños cambios y problemas existentes de movilidad en el miocardio segmentado del ventrículo izquierdo del corazón fetal en estudio.

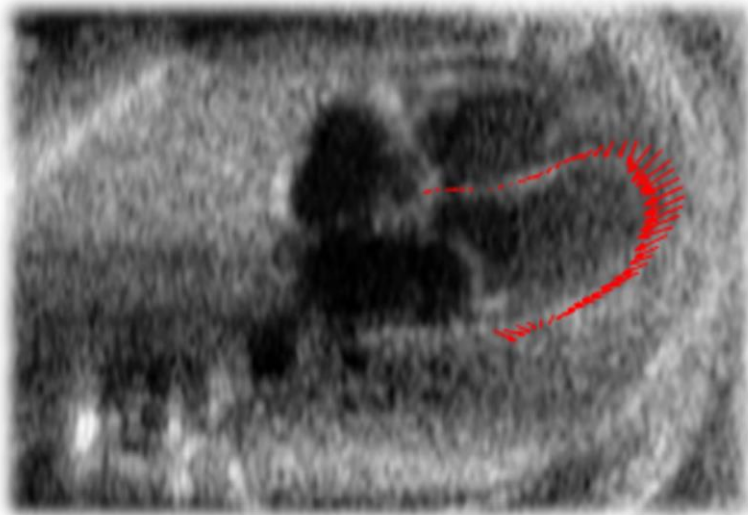


Ilustración 48. Vectores de velocidad de tensión en ecocardiograma fetal

El especialista médico puede utilizar estas mediciones como apoyo para diagnosticar disfunción en el miocardio en conjunto con otros estudios como la ecocardiografía Doppler, por la estrecha relación entre el movimiento y la deformación [27].

## CAPITULO 5. RESULTADOS

En este capítulo se analizan los resultados obtenidos para todos los algoritmos implementados. Estos resultados se presentarán tanto para las imágenes sintéticas (2D y 3D) como para las reales de estudios ecocardiográficos fetales.

### 5.1 RESULTADOS Y VALIDACION

Los resultados del análisis de las imágenes para la cuantificación de parámetros se obtuvieron directamente de la secuencia de imágenes de ecocardiografía fetal de casos clínicos reales. Por otro lado, la validación de los algoritmos de cuantificación de parámetros del ventrículo izquierdo se realizó por medio de imágenes sintéticas de dimensiones y características conocidas para lograr la certeza de los cálculos y resultados obtenidos.

#### i. RESULTADOS IMÁGENES ECOCARDIOGRAFICAS

La cuantificación de parámetros en este trabajo fue realizado en imágenes reales obtenidos de estudios ecocardiográficos fetales adquiridos usando un equipo de ultrasonido Voluson E8 del fabricante General Electric proporcionadas por el instituto Nacional de Perinatología.

Se utilizaron casos clínicos que presentan variación en cuanto a la posición y dimensiones, donde cada uno corresponde a un paciente distinto, teniendo diferente número de imágenes dentro de cada secuencia analizada.

Las imágenes ecocardiográficas muestran el corazón del feto en varias fases del ciclo cardiaco donde se identificarán particularmente las correspondientes a sístole y diástole para la cuantificación de parámetros en el ventrículo izquierdo.

A continuación se muestra el segmento de la secuencia de un estudio ecocardiográfico fetal donde se identifica la imagen correspondiente al fin de sístole y fin de diástole.

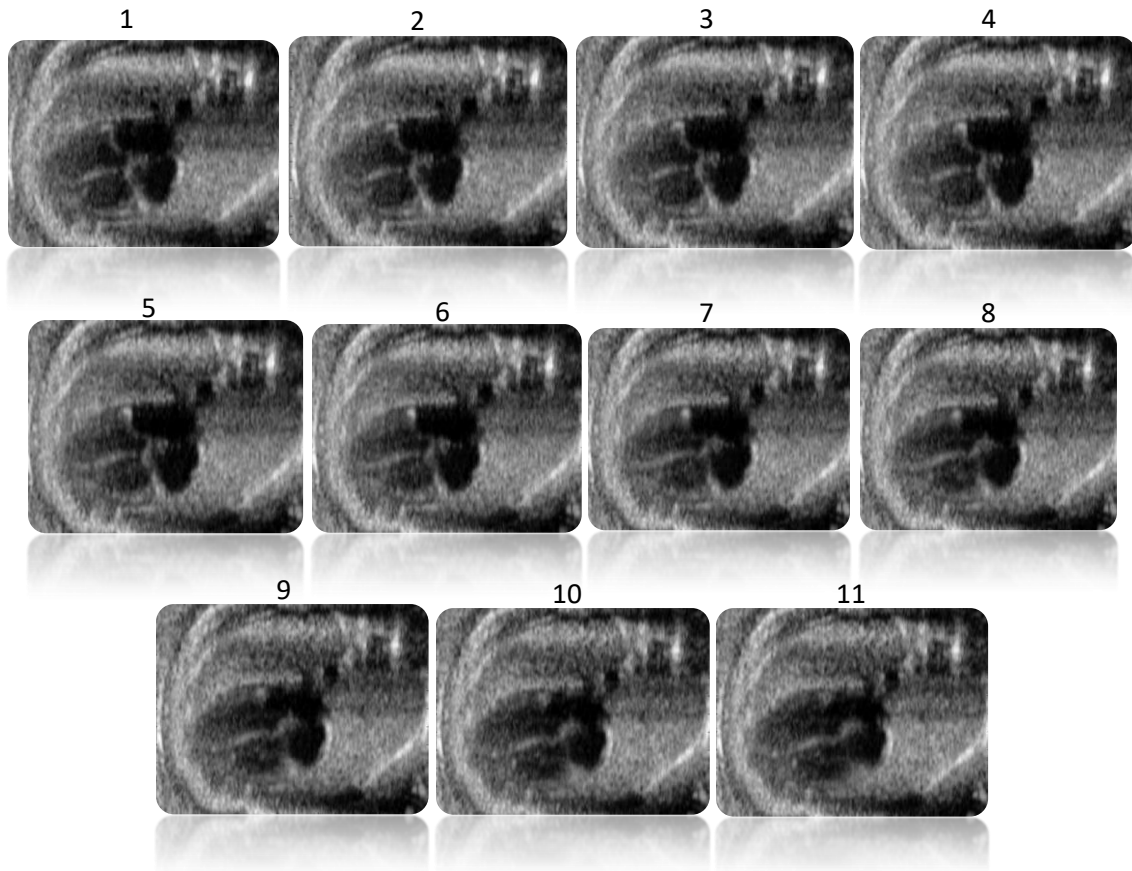


Ilustración 49. Secuencia de imágenes de ecocardiografía fetal

La cuantificación del ventrículo izquierdo del corazón fetal se realiza tomando el contorno obtenido de la segmentación en cada imagen ecocardiográfica 2D de la secuencia en estudio, para con ello identificar los cambios estructurales del miocardio en el VI durante el transcurso del ciclo cardiaco.

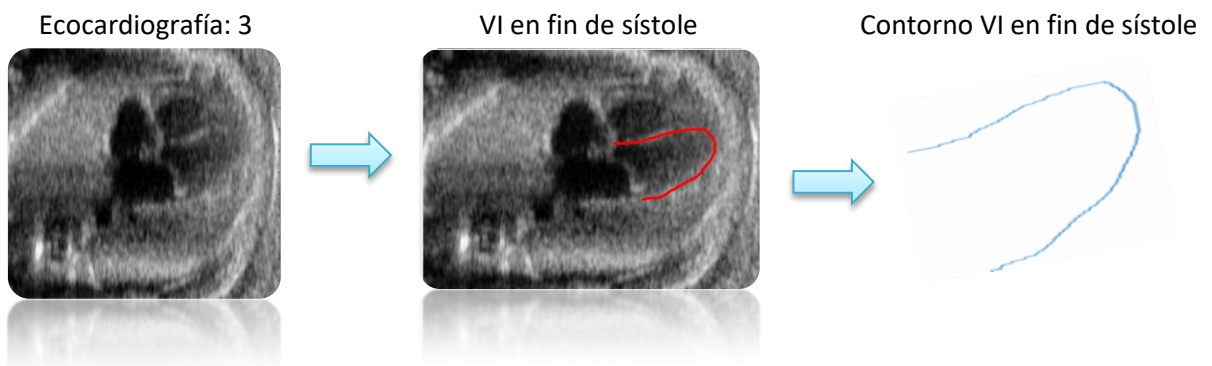

Ilustración 50. Proceso obtención de contorno VI, en tiempo 3



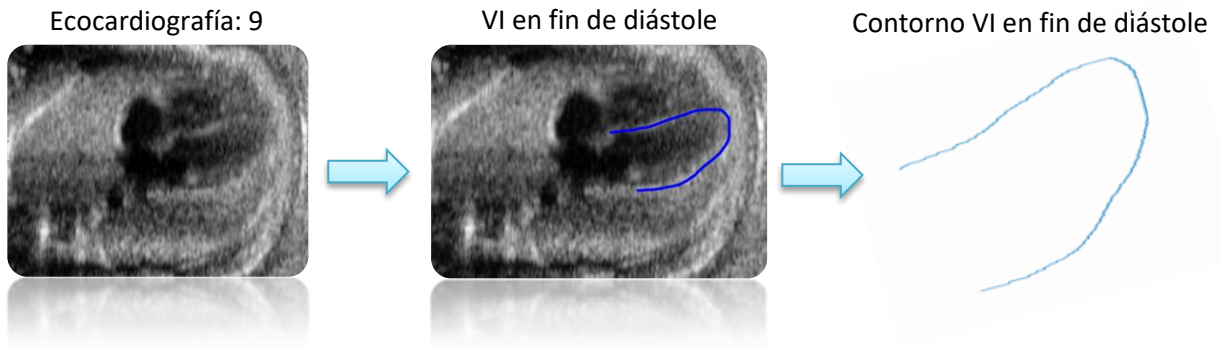

Ilustración 51. Proceso obtención de contorno VI, en tiempo 9

De los casos clínicos se seleccionó el corte que el especialista consideró más adecuado para evaluar el corazón del feto. Estos estudios fueron adquiridos de fetos normales sin cardiopatías.

Cada cambio estructural es estudiado conforme a las recomendaciones médicas establecidas y con los métodos con mejor índice de exactitud conforme lo visto en el capítulo 4 de este trabajo.

## ii. VALIDACION IMÁGENES SINTÉTICAS

Para validar el funcionamiento de los algoritmos que calculan tanto el volumen, fracción de eyección, tensión y velocidad de tensión del ventrículo izquierdo del corazón fetal se realizaron mediciones de diferentes formas sintéticas tridimensionales cuyo valor de estos parámetros es conocido.



Ilustración 52. Formas sintéticas 3D

Es importante mencionar que las formas sintéticas 3D elegidas fueron figuras cuya envolvente es circular, por la análoga estructura del ventrículo izquierdo con la cual estará trabajando el algoritmo. Lo anterior representa una ventaja para lograr una buena aproximación en la cuantificación de parámetros de este ventrículo.

Se llevó a cabo la validación del cálculo de volumen de elipsoides y esferas tomando el contorno proyectado de la mitad de estas figuras, siendo las variables a considerar el número de puntos utilizados para su definición y sus dimensiones.

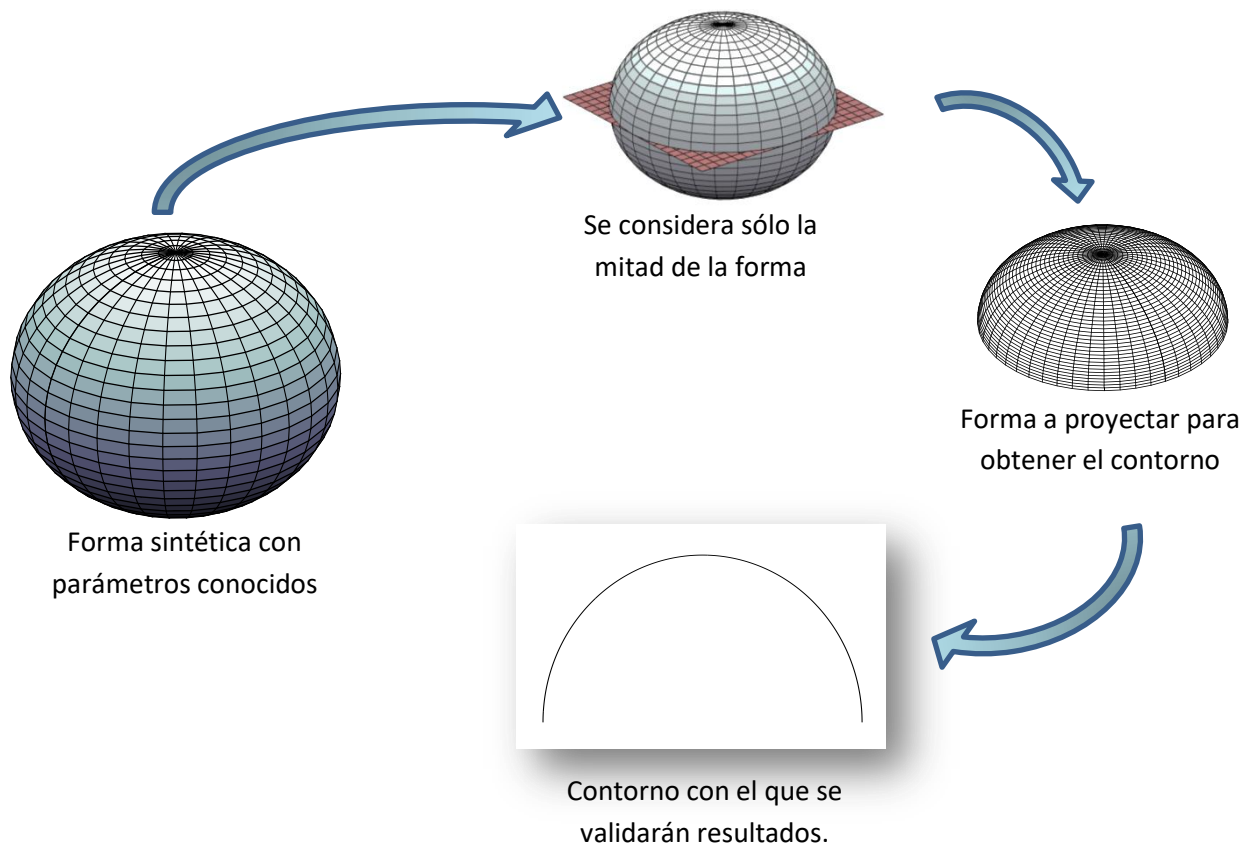


Ilustración 53. Proceso para obtener contorno 2D de imágenes sintéticas

El contorno obtenido será tomado por el algoritmo de cuantificación como el resultado de la segmentación del ventrículo izquierdo y procederá a realizar las mediciones correspondientes a su volumen y cambios estructurales en una secuencia de imágenes dada.

## 5.2 VOLUMEN Y FRACCIÓN DE EYECCION

La estructura del ventrículo izquierdo del corazón presenta en general una similitud con la mitad de un elipsoide, por su base cuasi circular y contorno muy aproximado a una parábola, como se indica en la sección 2.3.ii y se observa en los cortes de *cuatro cámaras* y de *base* en una ecocardiografía.

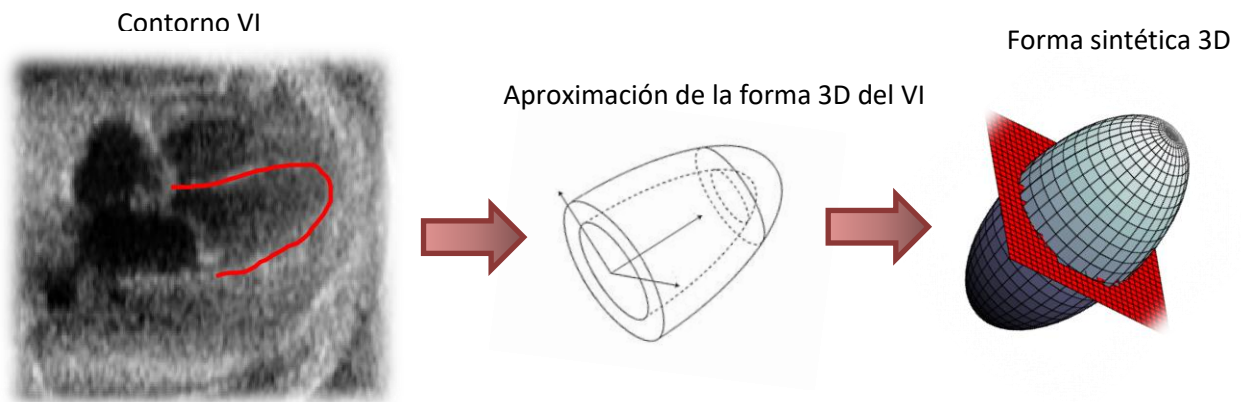


Ilustración 54. Semejanza de forma 3D con volumen del VI

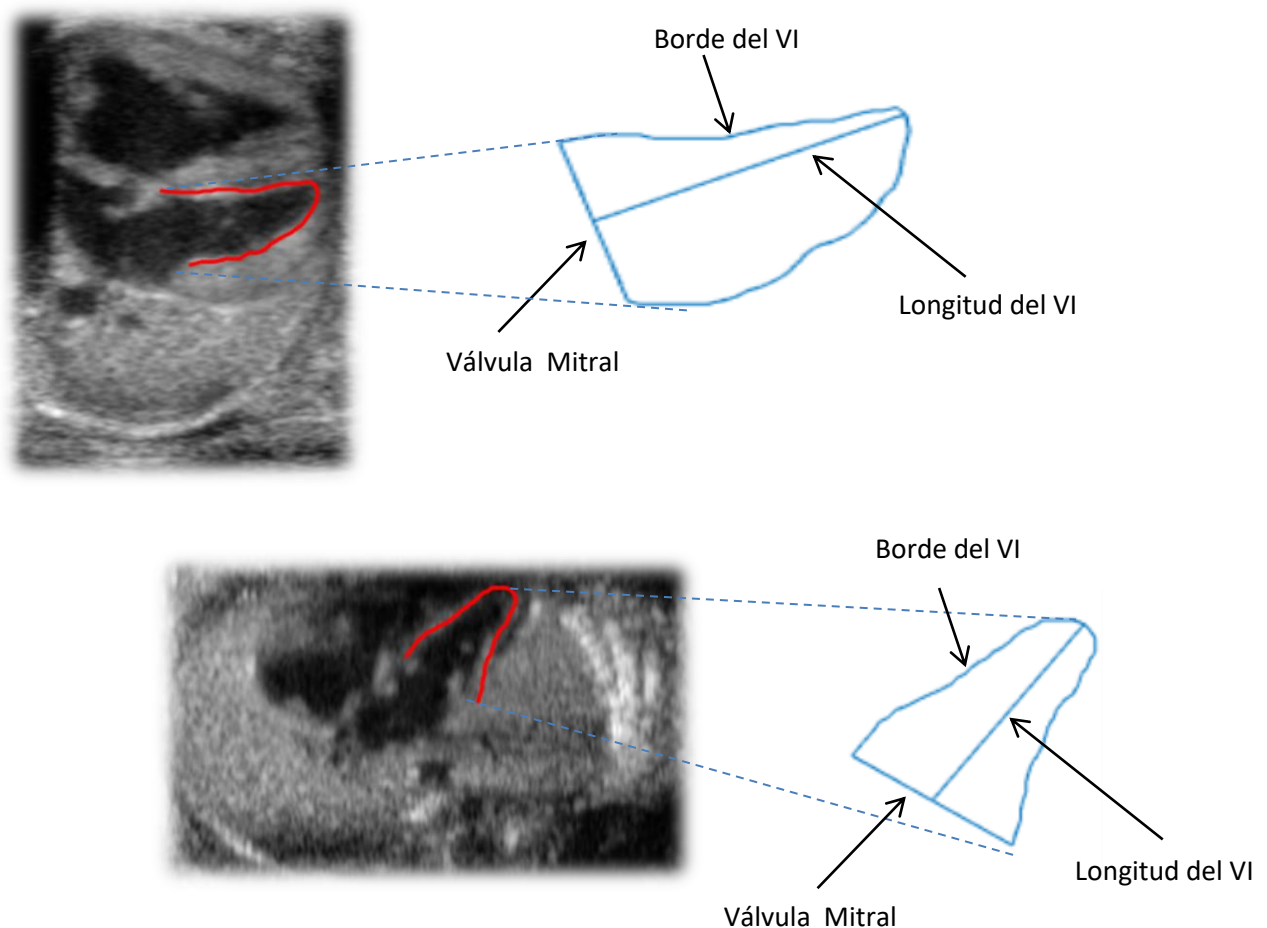
Esta semejanza permite la medición de volumen del VI por medio de una imagen 2D que es la ecocardiografía, a través de los métodos de área-longitud y de discos de Simpson detallados en la sección 3.2 de este trabajo. Esto es partir de una forma 2D y extrapolar a una figura 3D, cuyo volumen será calculado.

### i. RESULTADOS CUANTIFICACIÓN DE VOLUMENES

Para la cuantificación de volumen fueron utilizadas diferentes métricas del contorno segmentado como la longitud del VI y la válvula mitral, mismas que previamente se detallaron en la sección 4.1 de este trabajo.

Los contornos del VI obtenidos de la segmentación son procesados por el algoritmo para caracterizarlos utilizando en los cálculos la distancia euclidiana.

A continuación se muestran los resultados de la caracterización obtenidos para dos imágenes diferentes de la base de datos. Como se mencionó, las imágenes de ecocardiográficas fetales pueden exhibir diferentes orientaciones y tamaños de las cavidades cardiacas. Siendo el algoritmo capaz de adaptarse a este tipo de variaciones y procesar el trazo.



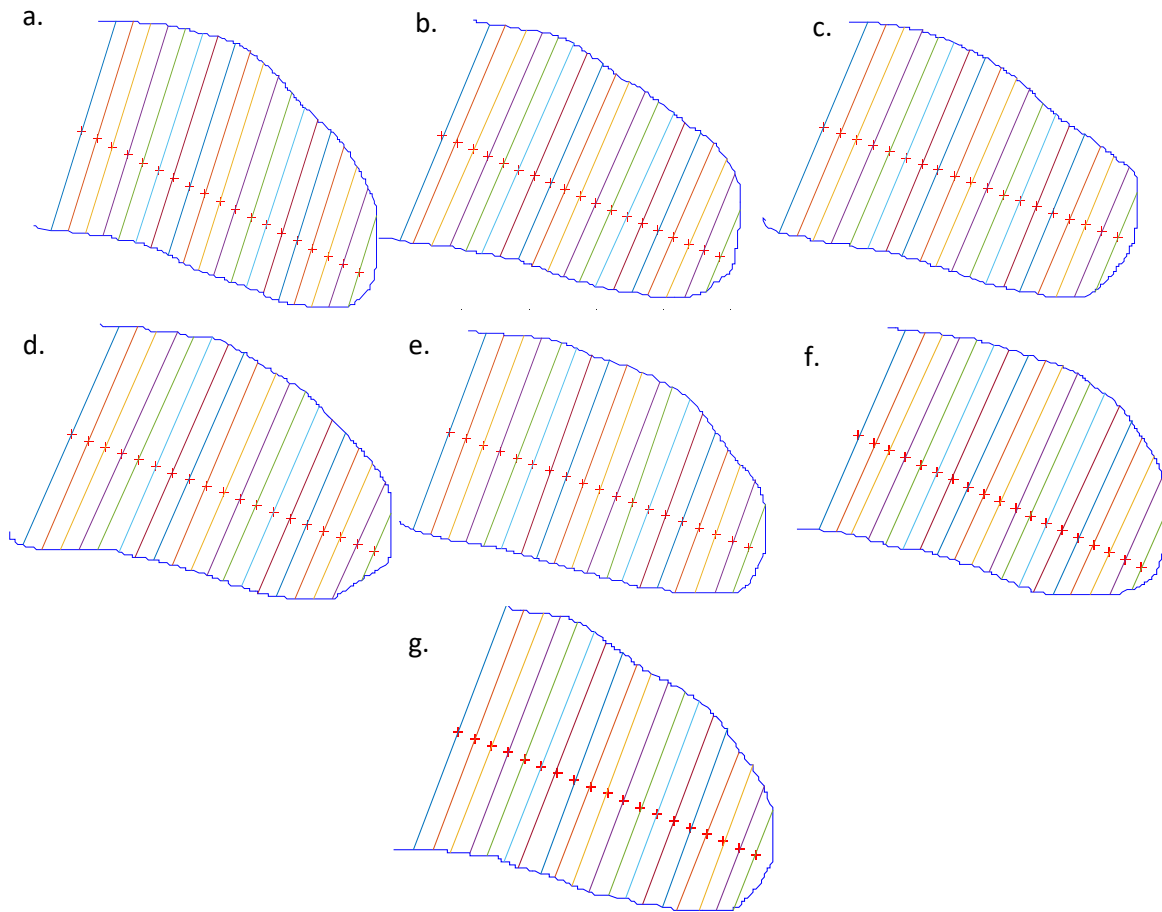
**Ilustración 55. Caracterización de contornos del VI en 2 pacientes**

Esta caracterización se realiza en todas las imágenes ecocardiográficas que contiene el estudio, así como el cálculo de volumen. Es importante se realice de esta manera ya que los cálculos permitirán determinar el tiempo de fin de sístole y fin de diástole en cada caso y con ello determinar la Fracción de eyección.

Dada la importancia de la determinación del volumen respecto al parámetro de cuantificación a obtener, que es la FE, el cálculo se vio realizado por medio de dos métodos que cumplieran con la recomendación

de las asociaciones internacionales, como se mencionó en la sección 4.1 de este trabajo.

Donde la razón de utilizar como método definitivo al método de discos es su clara adaptabilidad a la forma tan caprichosa que se suele obtener de los contornos resultantes del VI, aun siendo del mismo paciente y estudio.



**Ilustración 56. Método de Simpson aplicado a contorno de VI en un mismo estudio, donde a. indica el contorno en fin de sístole y g. el contorno en fin de diástole**

Los resultados de volumen utilizados fueron los obtenidos en términos de pixeles ya que al resultar adimensional el cálculo de la fracción de eyección, la propia conversión de pixeles a [mm] resultaría en un factor que incluiría error de aproximación en todas las cantidades resultantes. No obstante, se muestran también los valores obtenidos en [mm] en la Tabla 2 , siendo el tamaño de cada voxel en la imagen proporcionada por el INPER de 0.1848 [mm].

Los resultados de esta métrica culminan con la cuantificación de la fracción de eyección en [%] del propio ventrículo izquierdo, que es el parámetro cuantitativo que el profesional médico utiliza directamente.

El análisis cuantitativo de este algoritmo se presenta en la Tabla 2 que incluye la evaluación de estudios ecocardiográficos en 4 pacientes diferentes.

<b>PACIENTE</b>	<b>Volumen sístole [pixel]</b>	<b>Volumen diástole [pixel]</b>	<b>FE [%]</b>	<b>Volumen sístole [mm cúbicos]</b>	<b>Volumen diástole [mm cúbicos]</b>
<b>1</b>	184760.94	282449.74	34.59	1166.05	1782.57
<b>2</b>	63827.54	275635.71	76.84	402.82	1739.57
<b>3</b>	51566.96	186404.45	72.34	325.44	1176.42
<b>4</b>	70759.69	242343.56	70.80	446.57	1529.46

Tabla 2

Como se comentó, la serie de imágenes en cada uno de los estudios ecocardiográficos también es variable, factor que durante el análisis mostró que el tener relevancia dado que, a mayor cantidad de imágenes de donde obtener la información las mediciones logradas son más precisas debido a que el ciclo cardiaco de detalla de una forma más completa.

## ii. *VALIDACION CUANTIFICACIÓN DE VOLUMENES*

Los valores de volumen que arroja el algoritmo fueron validados por medio de formas provenientes de figuras sintéticas. Estas figuras se obtuvieron predeterminando sus características estructurales y dimensiones. Lo anterior para establecer el valor del volumen a priori y luego compararlo con el valor del volumen que indique el algoritmo.

Recordemos que el algoritmo toma el contorno de la segmentación del ventrículo izquierdo que está en 2D y realiza una aproximación del volumen 3D considerando las características geométricas del propio ventrículo y extrapolándolas. Para mayor detalle ver sección 3.2 de este trabajo.

Para la validación se utilizaron formas 3D con envolvente circular como esferas y elipsoides, las cuales dejan proyecciones 2D como semicírculo y

parábola, luego de tomar su mitad. Estas proyecciones son la entrada para el algoritmo que calculará el volumen del que procede dicha proyección.

A continuación se muestran 6 figuras 3D con envolvente circular, con formas y dimensiones diferentes.

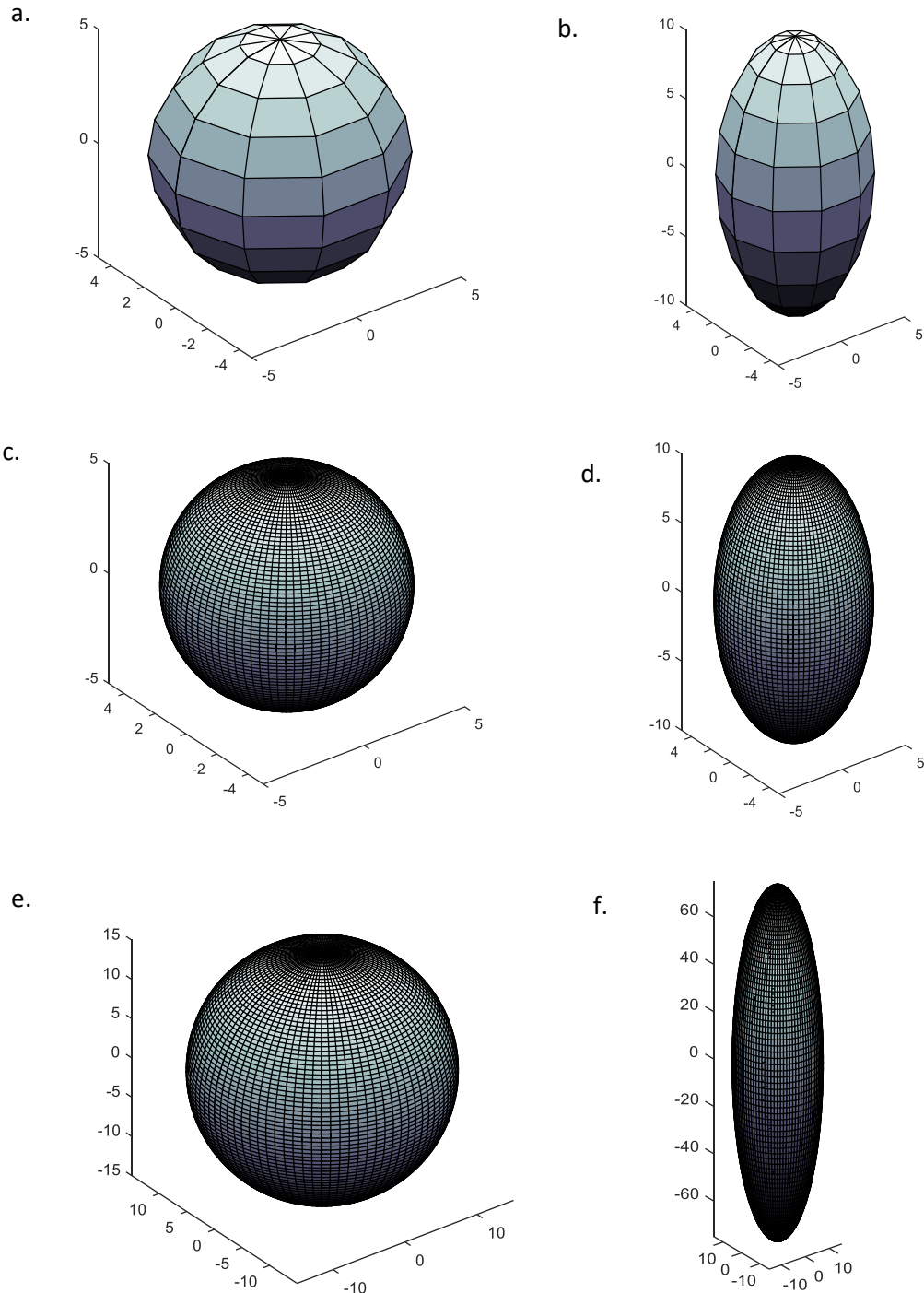


Ilustración 57. Imágenes sintéticas analizadas para obtención de volumen con el algoritmo desarrollado

Cuya proyección 2D de la mitad de su volumen resultó en las siguientes formas:

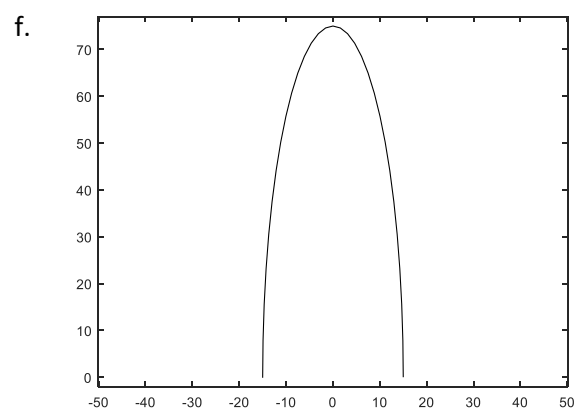
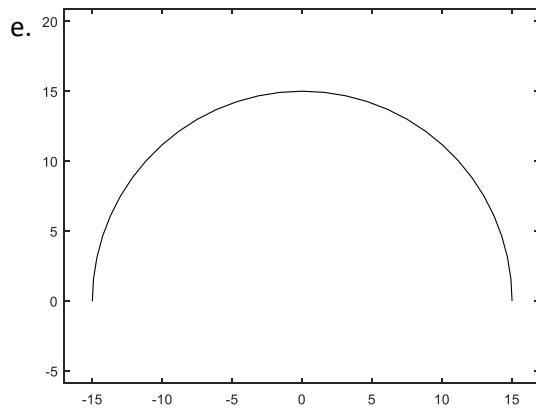
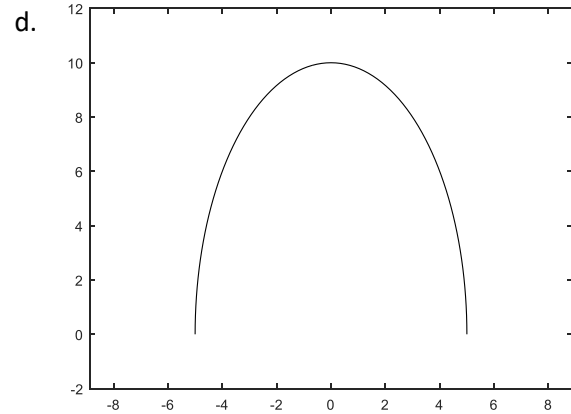
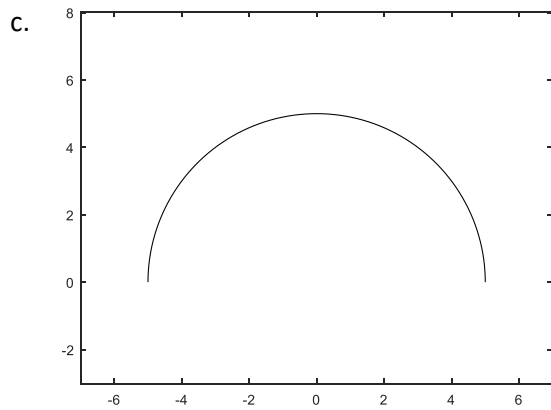
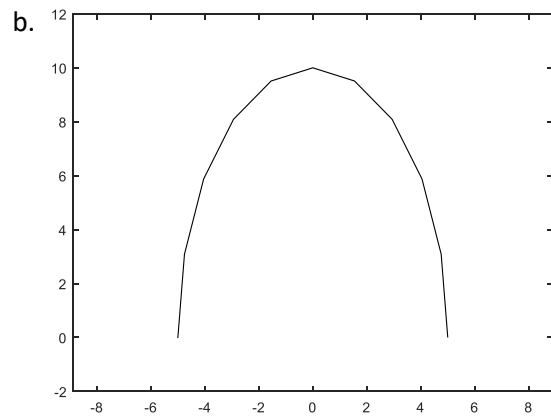
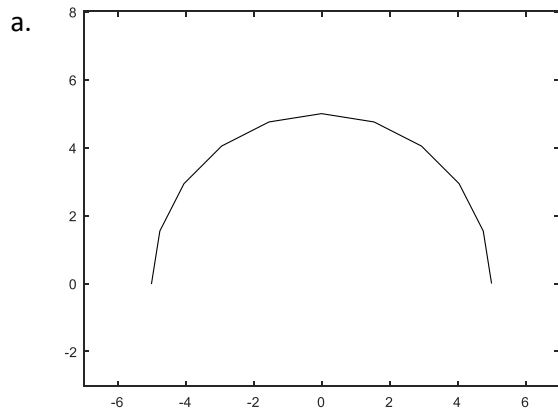


Ilustración 58. Proyecciones 2D de figuras sintéticas 3D



Las características de las figuras 3D y 2D se indican a continuación, siendo para las figuras 3D el tercer eje (que no se indica en la tabla) de la misma magnitud que el primero:

Imagen	Dimensiones		# Puntos que definen la forma	
	2D y 3D	Eje 1	Eje 2	2D y 3D
a.		5	5	10
b.		5	10	10
c.		5	5	200
d.		5	10	200
e.		15	15	200
f.		15	75	200

Tabla 3

Es importante indicar que el número de puntos que definen una forma segmentada del ventrículo izquierdo todas son de más de 150, siendo este un factor variable según la forma y dimensiones de la propia ecocardiografía. Por ello se tomó en su mayoría la comparación de formas con número de puntos cercanos al mínimo real y sólo dos formas con un extremadamente pequeño para apreciar mejor sus efectos en los cálculos.

Aplicando el algoritmo se obtuvieron los siguientes resultados, donde se observa que una de las características relevantes para que se lleve a cabo un cálculo correcto es el número de puntos que definen a la forma, y prácticamente independientemente de las dimensiones o tipo de estructura.

IMAGEN	a.	b.	c.	d.	e.	f.
<b>Volumen REAL</b>	261.80	523.60	261.80	523.60	7068.58	35342.92
<b>Volumen SIMPSON</b>	251.20	502.40	260.84	521.67	7042.56	35212.79
<b>ERROR absoluto</b>	10.60	21.20	0.96	1.93	26.03	130.13
<b>ERROR [%]</b>	4.05%	4.05%	0.37%	0.37%	0.37%	0.37%

Tabla 4

De los valores obtenidos se obtiene el índice de error absoluto como la diferencia entre el valor real del volumen y el valor obtenido con el algoritmo y el error porcentual que pondera de forma clara la desviación

existente entre el valor real y el obtenido por el método de discos de Simpson.

A continuación se muestran las fórmulas de error utilizadas:

$$E_{\text{absoluto}} = X_{\text{REAL}} - X_{\text{ALGORITMO}} \quad (48)$$

$$E_{\text{porcentual}} = \frac{E_{\text{absoluto}}}{\text{Volumen}_{\text{REAL}}} \quad (49)$$

La aplicación del método de discos de Simpson en cada figura se indica a continuación de forma gráfica:

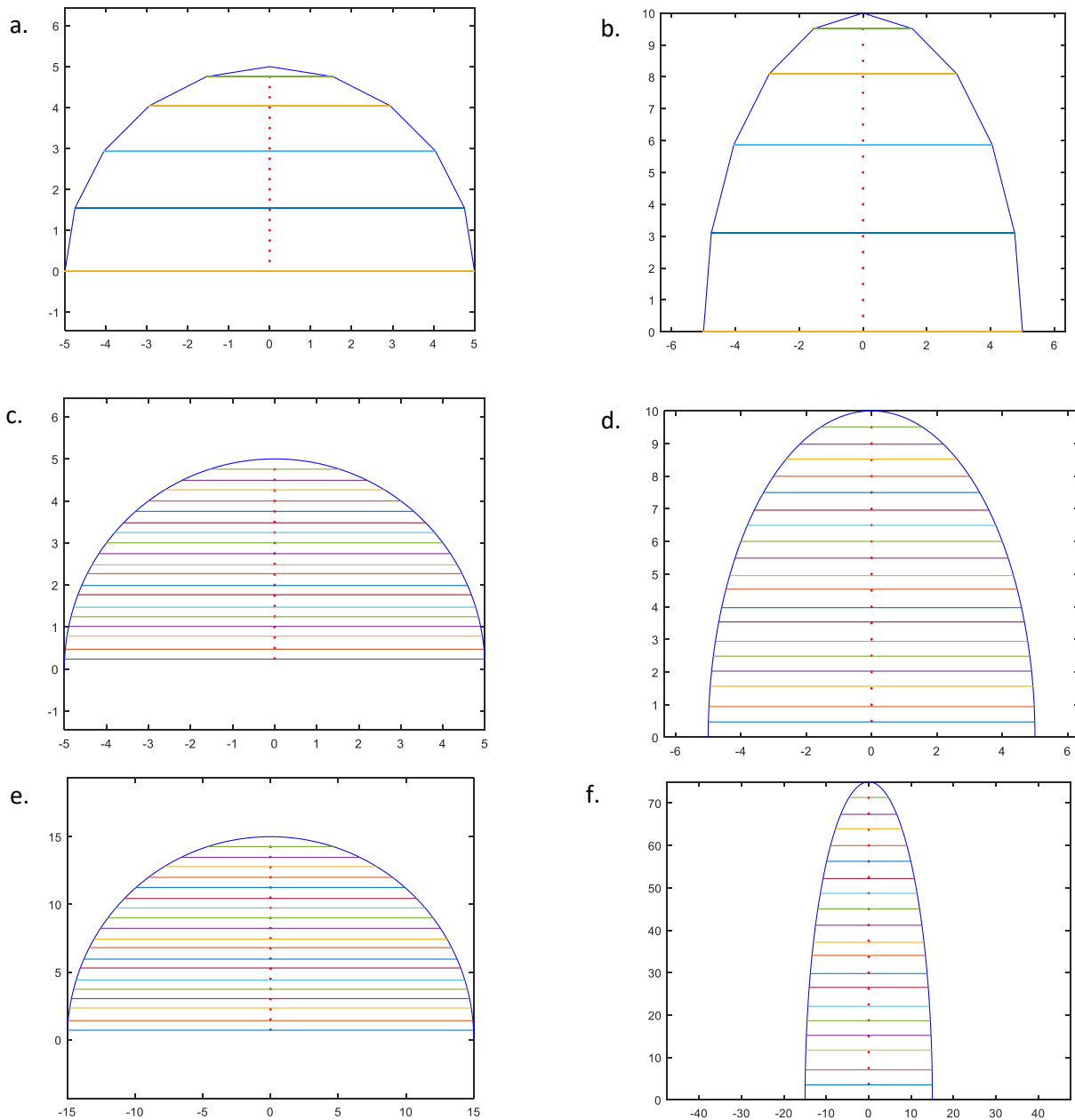


Ilustración 59. Método de discos aplicado a proyecciones 2D de figuras sintéticas 3D

Se observa de los valores obtenidos que el error porcentual resultante aun en los casos más extremos es muy pequeño, siendo para los casos más similares a las formas obtenidas de la segmentación del VI menor a 1%. Lo anterior es necesario ya que el corazón fetal por sí mismo tiene dimensiones pequeñas y un error mayor no permitiría generar datos confiables para cuantificar el volumen del ventrículo izquierdo.

### 5.3 TENSION Y VELOCIDAD DE TENSION

El contorno del ventrículo izquierdo del corazón es en realidad el propio músculo que recubre al ventrículo: el miocardio. Para detectar las alteraciones de contractilidad del miocardio éste es dividido en 6 sectores de interés observados en la vista de 4 cámaras de la ecocardiografía.

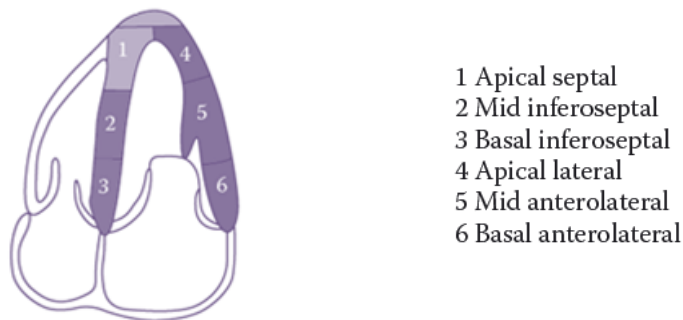


Ilustración 60. División de 6 segmentos del miocardio en el VI

El contorno obtenido de la imagen ecocardiográfica fetal es procesado y normalizado a un cierto número de puntos en los tiempos determinados: en fin de sístole y fin de diástole. En este caso se utilizaron 50 puntos, mismos que son configurables en el algoritmo con el fin de establecer los parámetros de comparación de deformación de forma adaptable al tipo y dimensiones de la imagen.

Los parámetros de Tensión como la velocidad de Tensión del ventrículo izquierdo del corazón fetal en estudio, fueron obtenidos de forma instantánea (en toda la secuencia de tiempo mostrada por las imágenes ecocardiográficas) y de forma total, este último indica su valor considerando la deformación del ventrículo izquierdo de fin de sístole a fin de diástole o viceversa (según la fase que se presente primero en el estudio de ultrasonido obtenido).

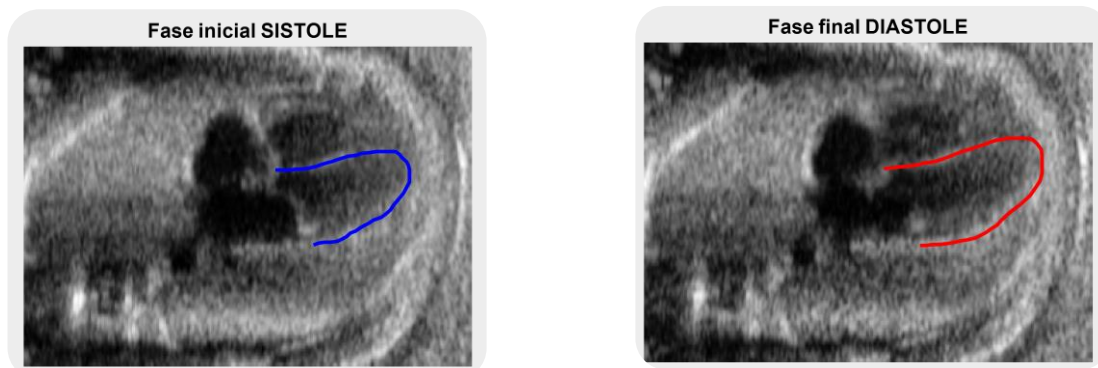i. *RESULTADOS CUANTIFICACIÓN DE TENSION Y VELOCIDAD DE TENSION*

Los resultados gráficos de la cuantificación de Tensión fue generado con un algoritmo que permite modificar los límites de Tensión longitudinal [%] que es considerado como normal, con la finalidad de permitir a el usuario adapte esta consideración según el caso clínico que se le presente.

Es importante recordar que el algoritmo utilizado para determinar el fin de sístole y de diástole es el que determina el volumen ventricular como parte de este trabajo y se describe en detalle en la sección 4.1 de este escrito.

Dos secuencias de las utilizadas para analizar y los resultados de la cuantificación de Tensión son mostrados a continuación, donde para efectos de comparación, la forma inicial del ventrículo izquierdo se dibuja también junto a la final, conforme el ciclo cardiaco del feto en estudio.

SECUENCIA A.



SECUENCIA B.

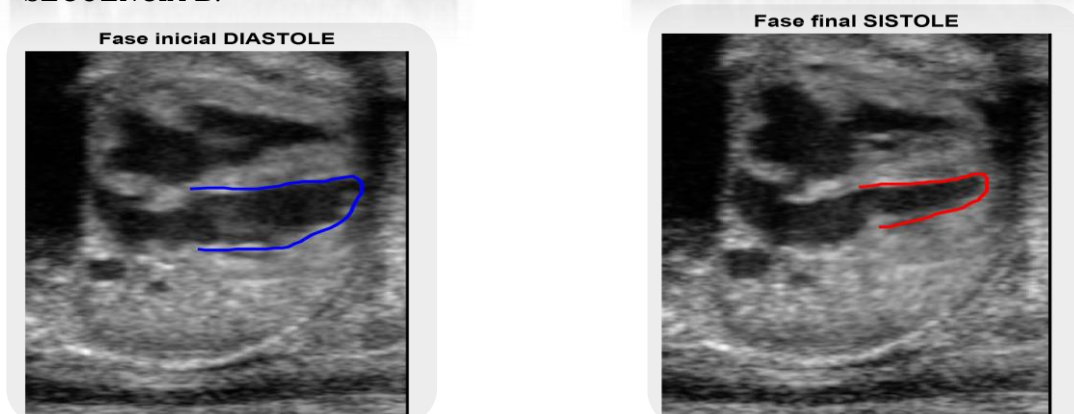

Ilustración 61. Resultados de contorno encontrado en fin de sístole y fin de diástole



Una vez determinado el fin de sístole y fin de diástole del VI, se procede a realizar la comparación de deformación longitudinal punto a punto en todo el contorno, pero únicamente en la dirección longitudinal que es la que va de base a ápex del ventrículo.

En la imagen de resultados cada punto es indicado sobre la sección analizada del VI con un color que gráficamente permita ver el funcionamiento del miocardio:

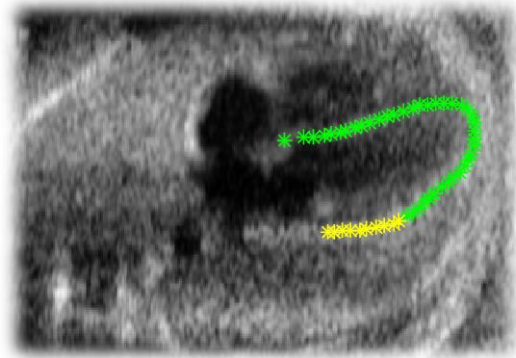
- Verde: función normal.
- Amarillo: función normal con disminución de contractilidad.
- Rojo: función anormal con problemas contractilidad.

Los contornos mostrados indican con negro el contorno del VI en la fase inicial (diástole o sístole) encontrada en la secuencia del ecocardiograma fetal, mientras que de color magenta se presenta el contorno del VI correspondiente a la fase final.


SECUENCIA A.



RESULTADOS



SECUENCIA B.



RESULTADOS

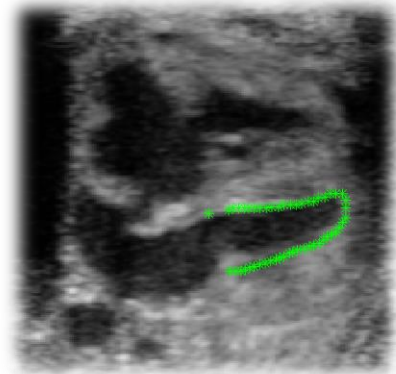


Ilustración 62. Resultados de medición de tensión de forma gráfica

La tensión longitudinal instantánea se obtuvo tanto con el método Lagrangian como con el Natural, ambos en unidades porcentuales. Ver sección 3.3.ii para mayor detalle de estos dos métodos.

SECUENCIA A.

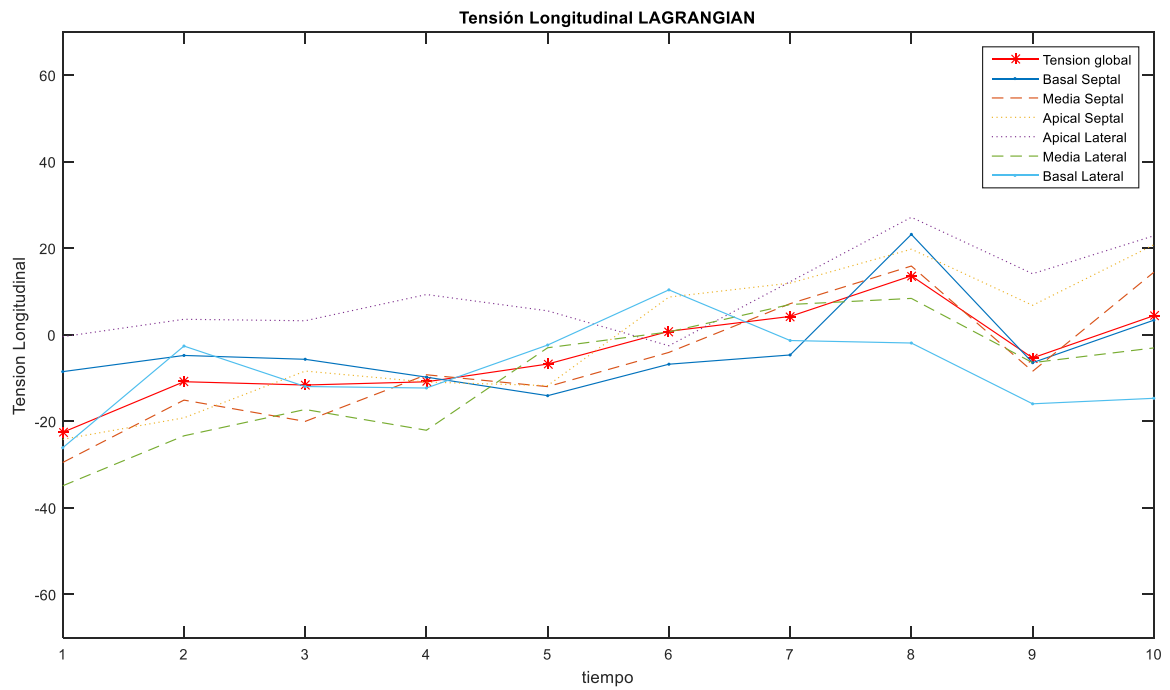
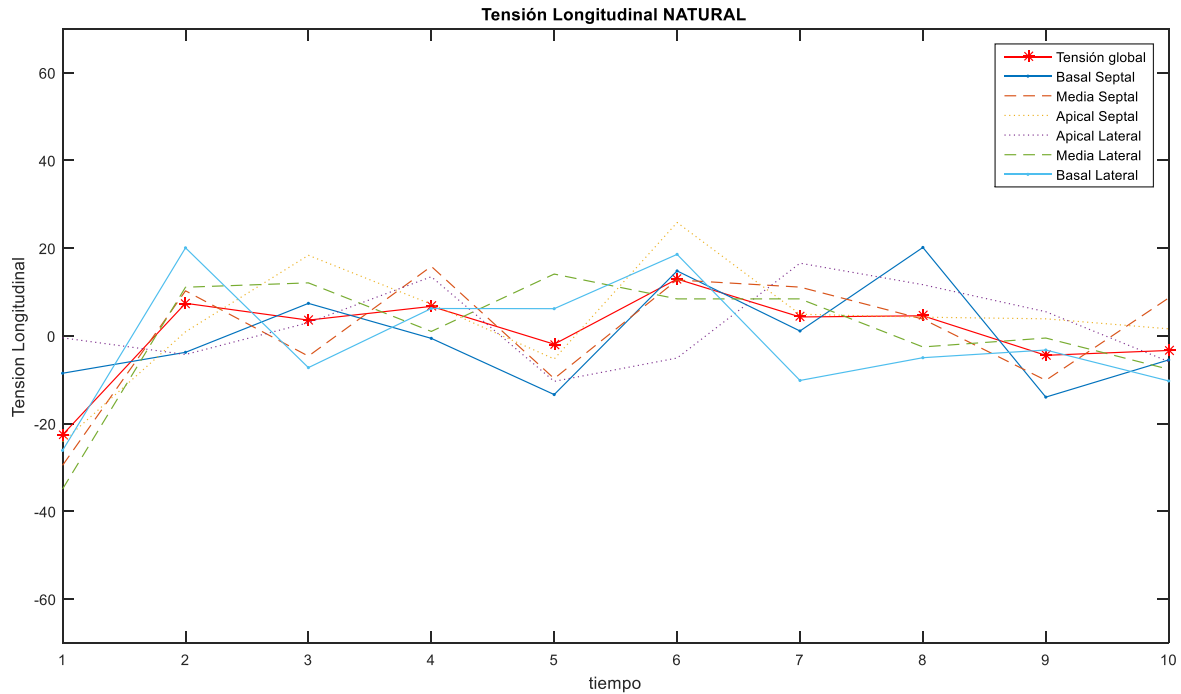


Ilustración 63. Gráficas de medición de tensión con método Natural y Lagrangian en secuencia A

SECUENCIA B.

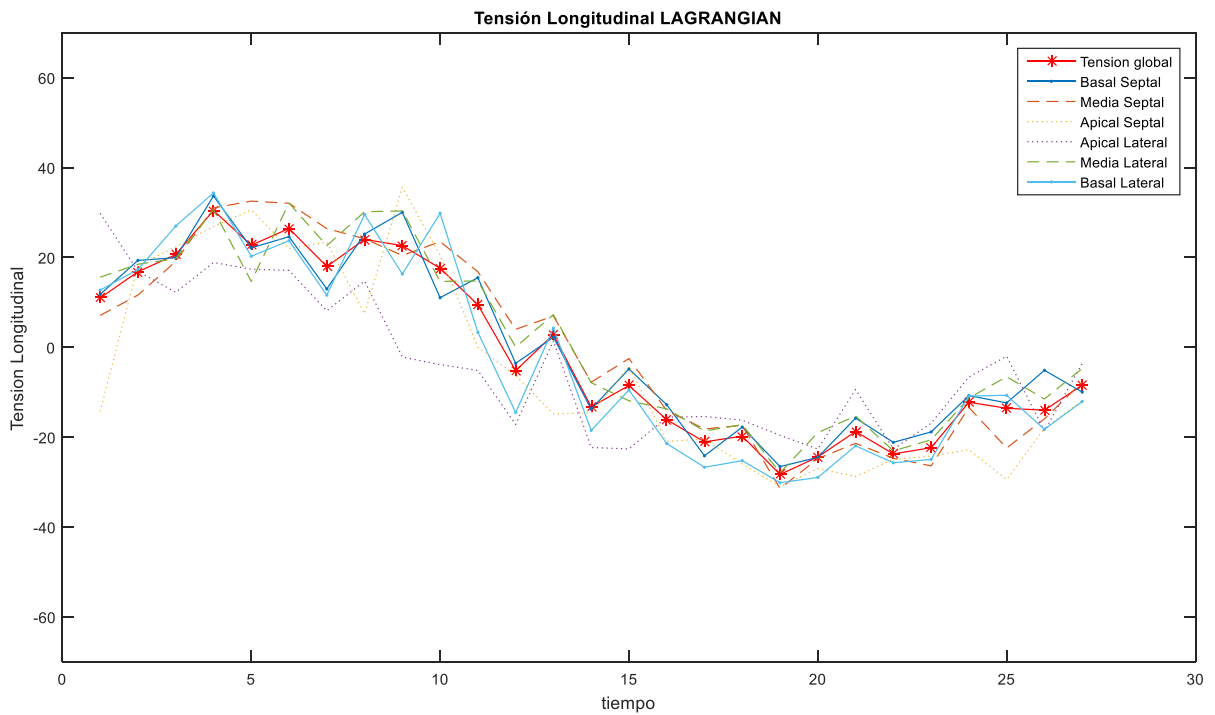
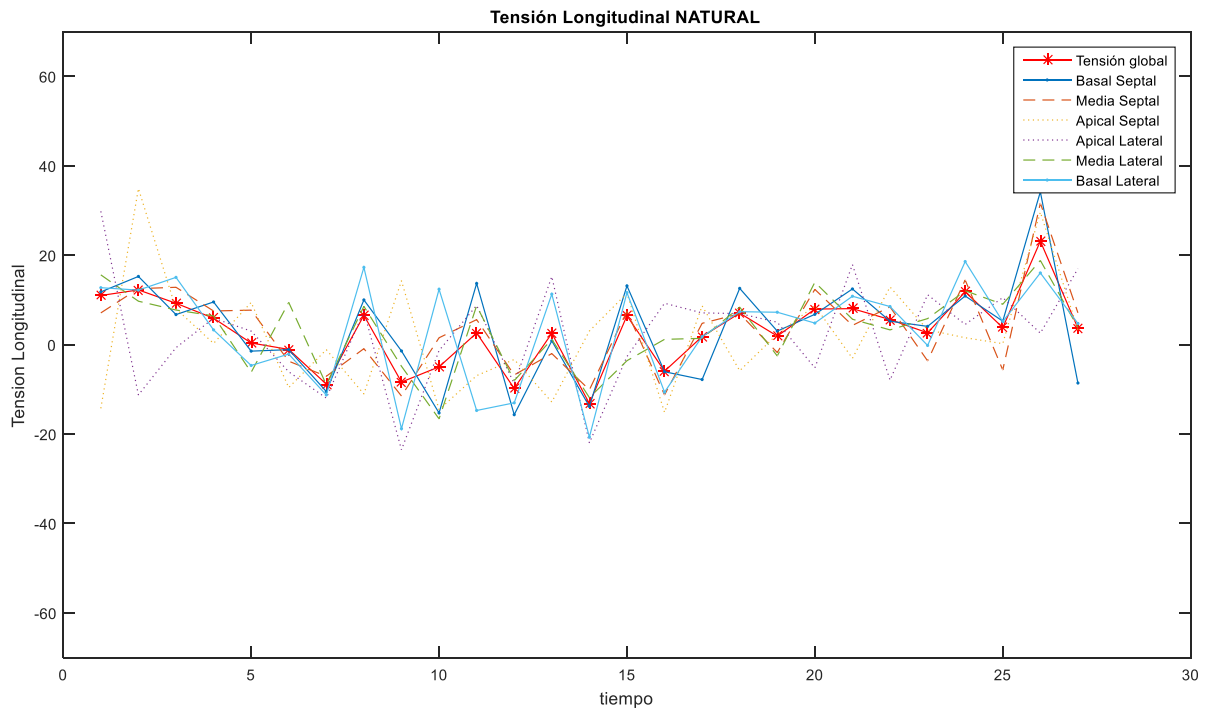


Ilustración 64. Gráficas de medición de tensión con método Natural y Lagrangian en secuencia B

Tanto para el cálculo de Tensión como de velocidad de tensión interviene directamente el valor de referencia de la longitud inicial (que es la diferencia fundamental entre el método Natural y el Lagrangian), pero además la secuencia A se eligió para mostrarse dado que posee la menor cantidad de imágenes en total y esto conlleva una clara comparación con la secuencia B que posee mayor cantidad de imágenes a analizar. El resultado es que la secuencia B presenta mejores curvas de tendencia del ciclo cardíaco durante sus mediciones instantáneas.

Así los resultados de la medición instantánea de la velocidad de Tensión en las secuencias ecocardiográficas A y B son las siguientes:

#### SECUENCIA A.

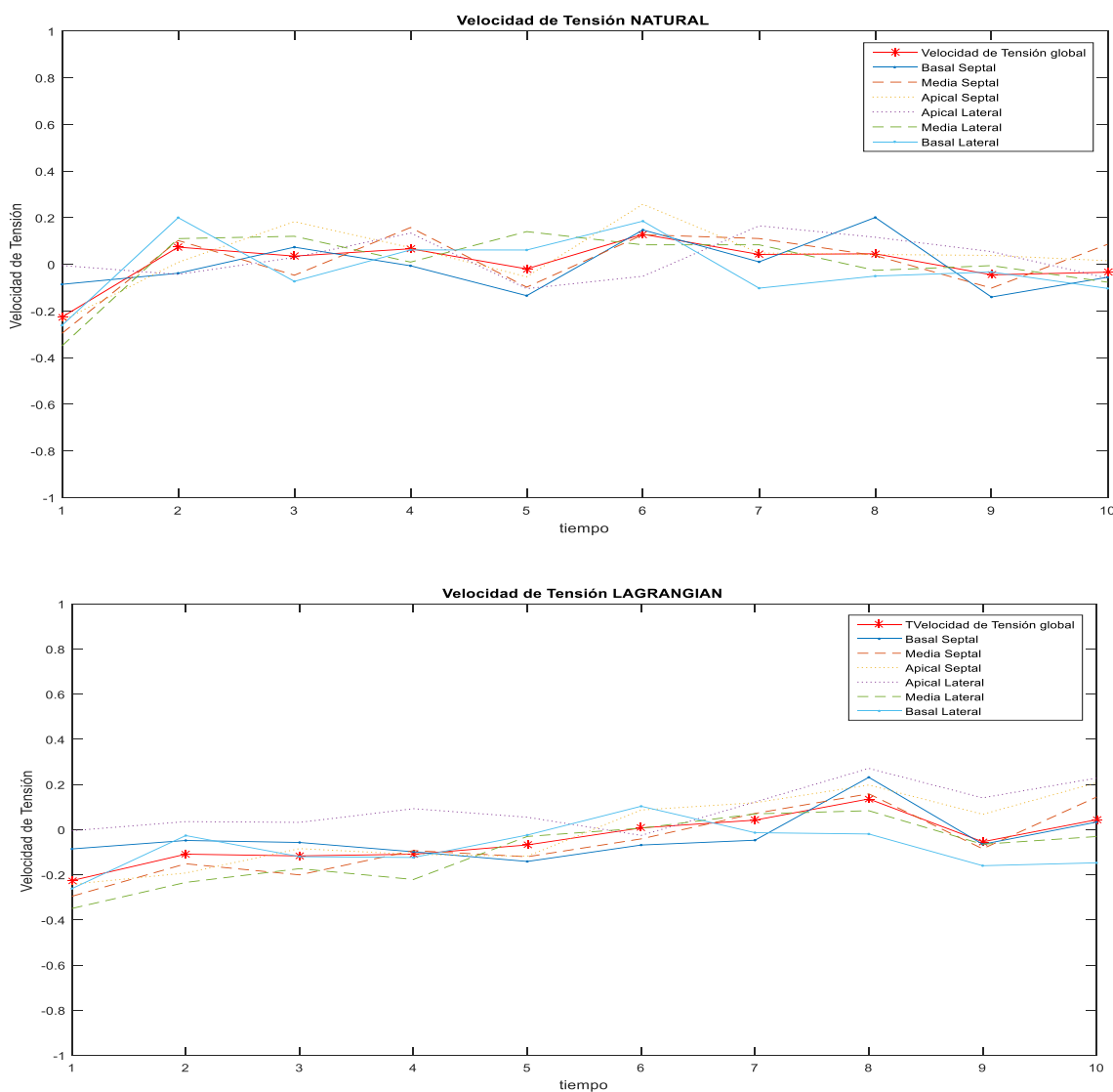


Ilustración 65. Gráficas de medición de velocidad de tensión con método Natural y Lagrangian en secuencia A



SECUENCIA B.

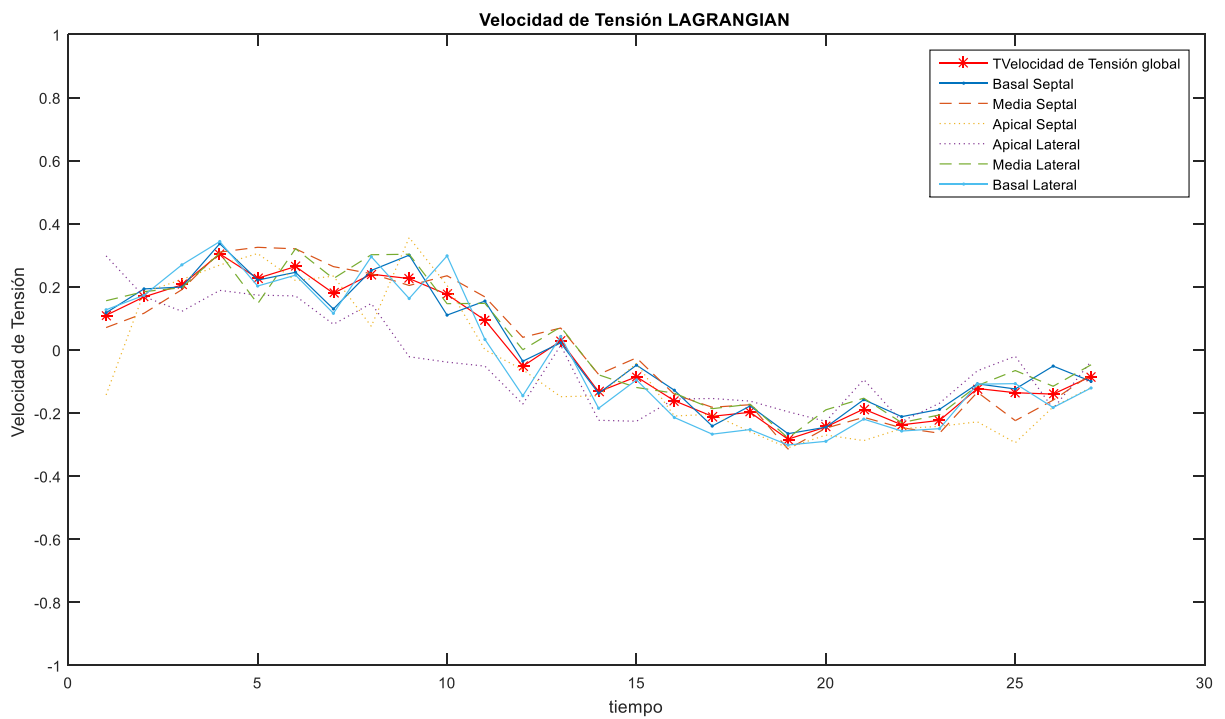
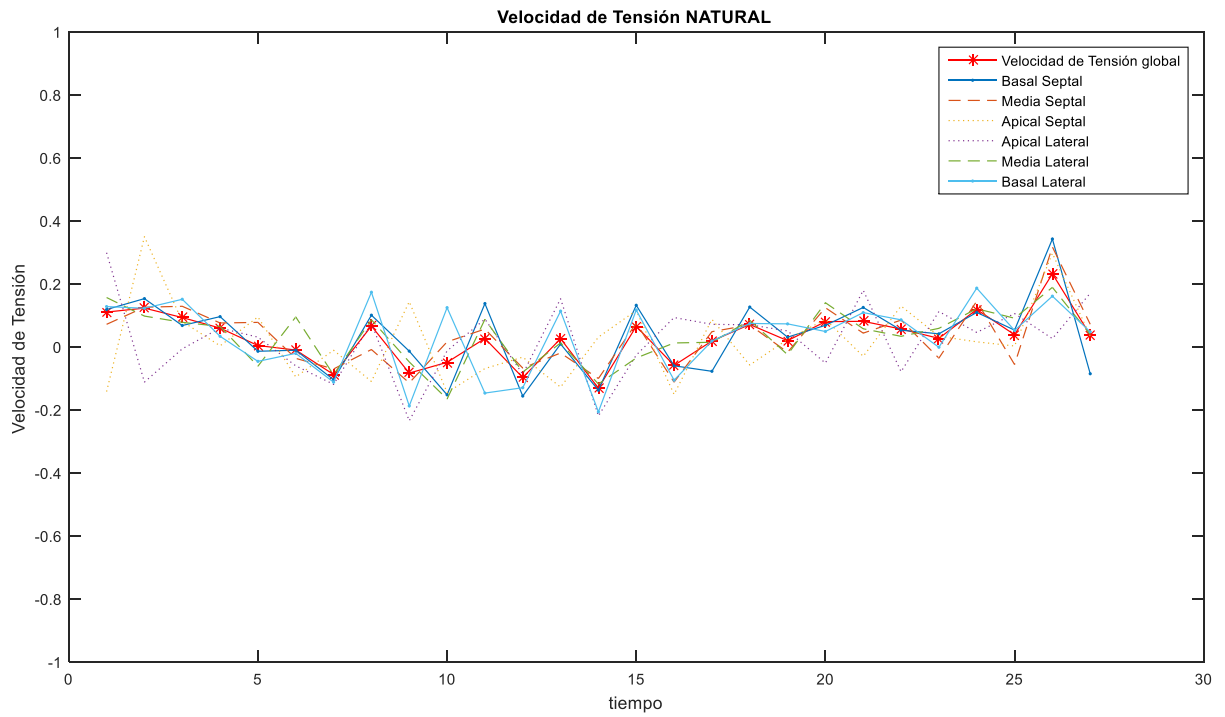
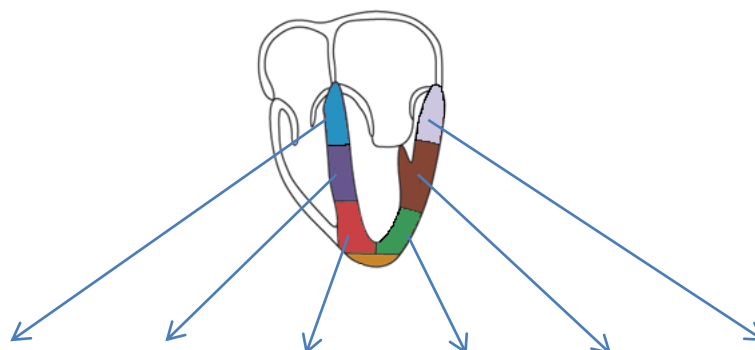


Ilustración 66. Gráficas de medición de velocidad de tensión con método Natural y Lagrangian en secuencia B

Los resultados cuantitativos de Tensión y velocidad de tensión del análisis de 4 pacientes con estudio ecocardiográfico fetal con el algoritmo presentado en este trabajo son los siguientes:



TENSION	BASAL S	MEDIO S	APICAL S	APICAL L	MEDIO L	BASAL L	GLOBAL
<b>Paciente A.</b>	43.32	39.22	56.36	34.67	47.08	7.29	<b>36.35</b>
<b>Paciente B.</b>	-26.14	-29.68	-25.51	-36.48	-36.89	-30.51	<b>-30.94</b>
<b>Paciente C.</b>	-26.65	-27.12	-24.60	-30.84	-28.47	-33.22	<b>-28.68</b>
<b>Paciente D.</b>	47.59	48.26	47.40	52.44	44.51	50.49	<b>48.16</b>

Tabla 5

VELOCIDAD DE TENSION	BASAL S	MEDIO S	APICAL S	APICAL L	MEDIO L	BASAL L	GLOBAL
<b>Paciente A.</b>	0.072	0.065	0.094	0.058	0.078	0.012	0.606
<b>Paciente B.</b>	-0.029	-0.033	-0.028	-0.041	-0.041	-0.034	-0.034
<b>Paciente C.</b>	-0.0205	-0.0209	-0.0189	-0.0237	-0.0219	-0.0256	-0.0221
<b>Paciente D.</b>	0.0340	0.0345	0.0339	0.0375	0.0318	0.0361	0.0344

Tabla 6

Las cantidades resultantes son congruentes con la medida de Tensión que presenta un valor positivo en caso de que hubiera alargamiento detectado durante el ciclo cardiaco mostrado en la secuencia de imágenes y negativo cuando se presentaba un acortamiento longitudinal en el VI.

Además se observa que no presentan cardiopatías relacionadas con contractilidad los pacientes a quienes se les practico el estudio de ultrasonido en corazón.

Una de las ventajas del algoritmo es que permite la manipulación del número de métricas como: niveles de funcionalidad del miocardio, valores de tensión normal o disfuncional y número de puntos a seleccionar para normalizar los contornos del VI analizados.

## ii. VALIDACION CUANTIFICACIÓN DE TENSION

Los valores de Tensión que obtiene el algoritmo se validaron por medio de formas sintéticas. Estas figuras se obtuvieron predeterminando sus características estructurales y dimensiones, de tal manera que se pudieran emular situaciones de normalidad pero también de problemas contráctiles del VI.

El algoritmo toma la forma preparada como contorno de la segmentación del ventrículo izquierdo en fin de sístole y diástole para con ello establecer el valor de tensión.

De acuerdo con el valor de tensión resultante se dibujará el contorno final en verde, amarillo o rojo según los límites de porcentaje de tensión indicados para este fin y los cuales pueden ser adaptados. Para estas pruebas los límites indicados al algoritmo fueron los siguientes:

- ↗ Verde: mayor a 20%
- ↗ Amarillo: entre 19% y 9%
- ↗ Rojo: menor a 9%

Los valores cuantitativos que las mismas dimensiones de los falsos contornos del VI indiquen durante la cuantificación de la tensión son mostrados para cada una de las 6 secciones de interés descritos en la sección 4.3 de este trabajo.

Se presentarán dos figuras (contornos falsos) que el algoritmo identifica como el que representa fin de sístole y fin de diástole, gráficamente pondrá el primero en magenta y el segundo en negro, siendo cada uno de los trazos muestreado a razón de 50 puntos.

Las características de las figuras se indican a continuación, habiendo sido elegidas por su similitud con el contorno real del VI.

DIASTOLE	Eje 1	Eje 2
Caso A.	5	5
Caso B.	5.0	8.0
Caso C.	4.0	8.0
Caso D.	4.0	8.0

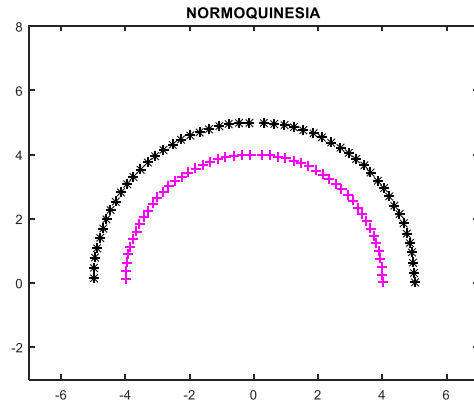
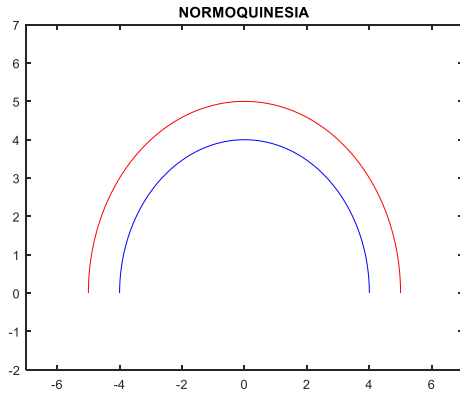
Tabla 7

SISTOLE	Eje 1	Eje 2
Caso A.	4	4
Caso B.	4	8
Caso C.	2	7.1
Caso D.	3	8.7

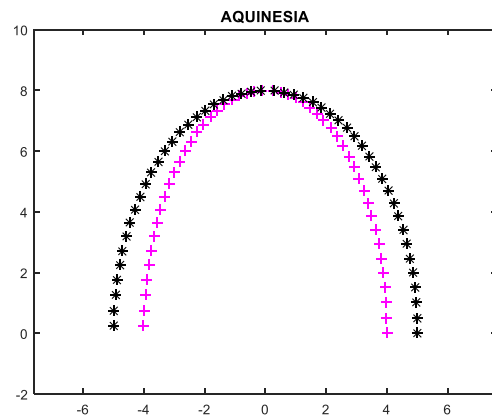
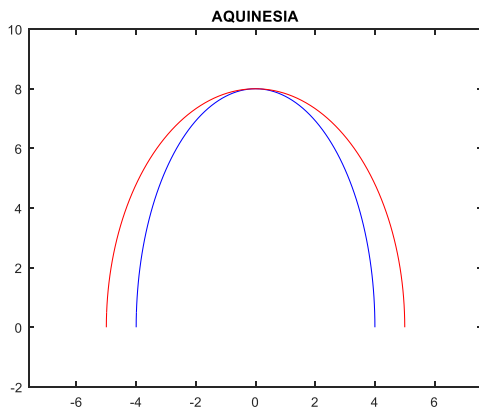
Tabla 8

A continuación se muestran 4 casos donde la emulación del VI pasa de un caso A. en estado normal a otros 3 casos con problemas diferentes como aquinesia, hipoquinesia y disquinesia.

CASO A.



CASO B.



CASO C.

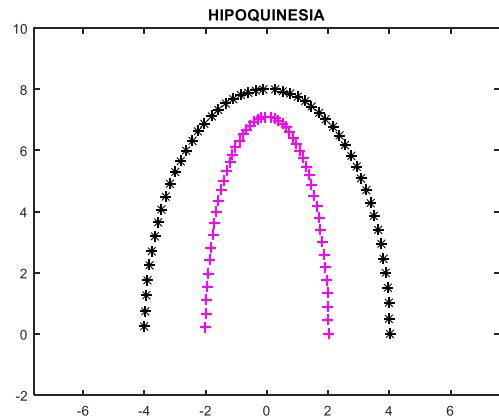
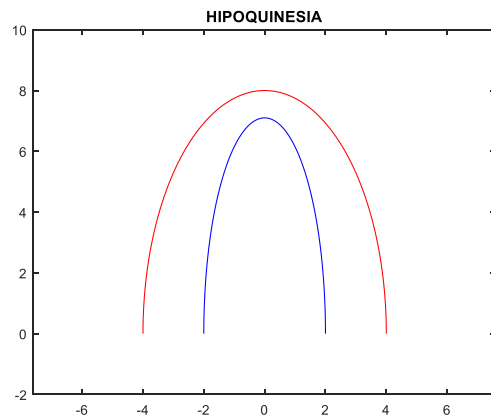


Ilustración 67. Proyecciones 2D sintéticas emulando fin de sístole y diástole en VI, casos A,B y C

CASO D.

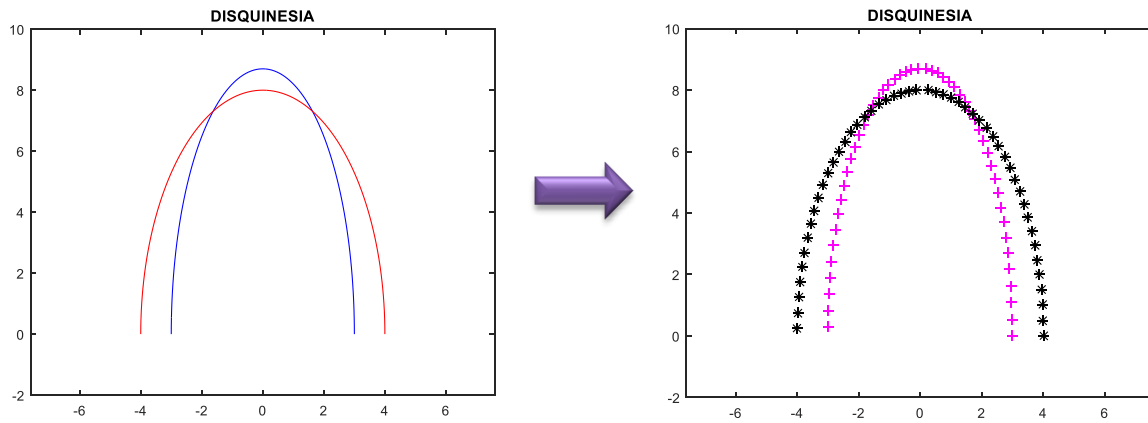
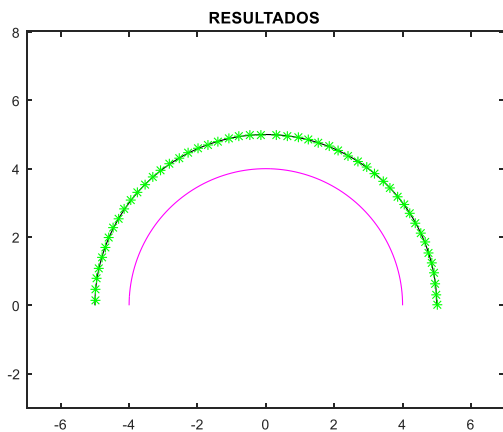


Ilustración 68. Proyecciones 2D sintéticas emulando fin de sístole y diástole en VI, caso D

Cada uno de los 50 puntos se analizan en su deformación de una fase a otra del VI, en todos los casos se toma como primera fase sístole y segunda diástole. Al finalizar el análisis de contractilidad se determinará un valor y con un resultado gráfico se indicará si hubiera problemas y en que sección del VI emulado.

CASO A.



CASO B.

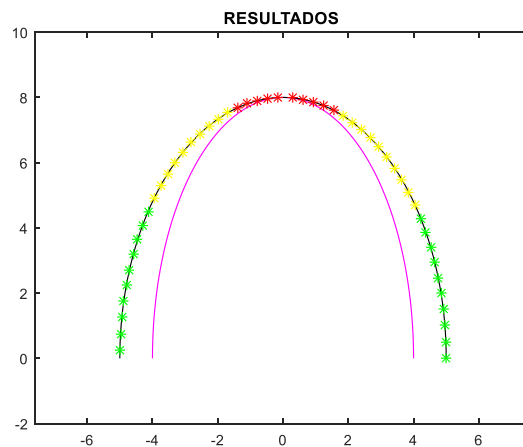


Ilustración 69. Resultado de medición de tensión en figuras sintéticas 2D, casos A y B

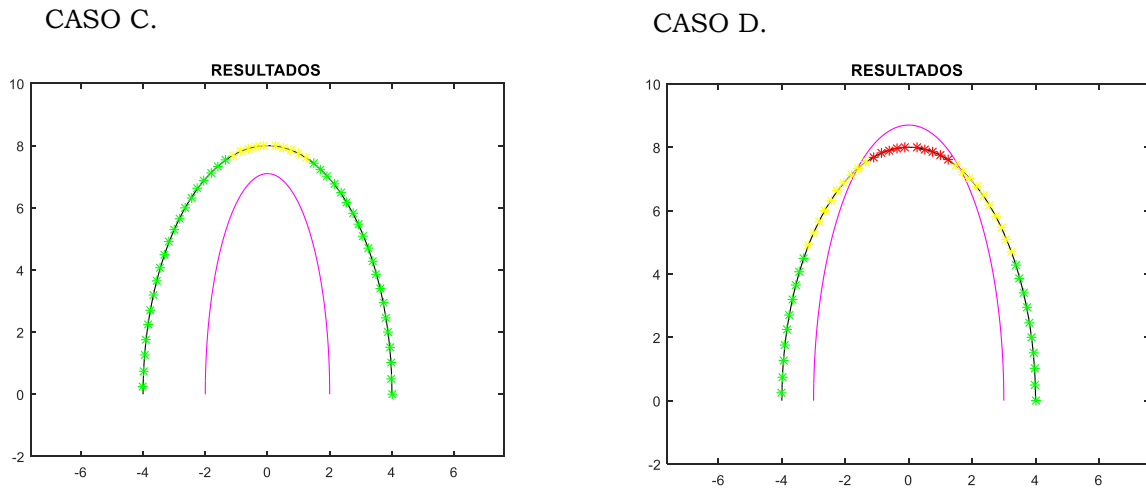


Ilustración 70. Resultado de medición de tensión en figuras sintéticas 2D, casos C y D

Los valores de tensión y velocidad de tensión son tomados como la medición de un ciclo en una secuencia de imágenes, dado que es esta misma medición la que se repite para obtener los datos de un tiempo al siguiente en una secuencia, y a lo que se le llamó tensión y velocidad de tensión instantánea.

Se obtuvieron los siguientes resultados, siendo el valor de cada caso positivo por tratarse de un alargamiento en cada caso, sin embargo en el último caso como se esperaba existe un cambio de signo por el tipo de deformación existente, el cual es inverso a lo presentado en el resto del VI emulado.

TENSION	BASAL S	MEDIO S	APICAL S	APICAL L	MEDIO L	BASAL L
Caso A.	25	25	25	25	25	25
Caso B.	22.5	14.8	1.7	1.0	14.1	22.4
Caso C.	81.7	67.0	18.8	14.0	65.2	81.6
Caso D.	26.3	17.8	-5.3	-7.2	16.8	26.3

Tabla 9

VELOCIDAD DE TENSION	BASAL S	MEDIO S	APICAL S	APICAL L	MEDIO L	BASAL L
Caso A.	0.25	0.25	0.25	0.25	0.25	0.25
Caso B.	0.23	0.15	0.02	0.01	0.14	0.22
Caso C.	0.82	0.67	0.19	0.14	0.65	0.82
Caso D.	0.26	0.18	-0.05	-0.07	0.17	0.26

Tabla 10

Se observan ligeras variaciones de valor entre las mediciones de un segmento septal al mismo pero lateral, debido a que al ser estos resultados el promedio de varias mediciones puntuales, la existencia de pequeñas diferencias se ven acumuladas y presentan una diferencia.

Los valores de velocidad de tensión coinciden con lo esperado siendo un cálculo tomado de los valores de tensión y al incluir el lapso de tiempo entre la longitud original y la considerada como final, que en el caso de las formas sintéticas fue siempre igual a uno.

## CAPITULO 6. CONCLUSIONES

Esta tesis presenta la integración de varios métodos, desde los numéricos y geométricos hasta los mecánicos y estructurales, para la cuantificación de parámetros del ventrículo izquierdo de un corazón fetal en imágenes de ultrasonido.

Considerando las pruebas y resultados obtenidos en cada uno de los parámetros empezamos por observar la importancia que la propia segmentación representa, por ser una imagen proveniente de un origen que genera un ruido intrínseco: el speckle. El algoritmo desarrollado en este trabajo toma el contorno de la segmentación del ventrículo izquierdo del ecocardiograma fetal como los datos de entrada y con los cuales hará una serie de cálculos. Estos contornos presentan formas muy diversas entre sí, ya que particularmente las cavidades ventriculares pueden tener diferentes tamaños y orientaciones. Por lo mismo, el algoritmo desarrollado es capaz de tomar el contorno del ventrículo sin importar estas variaciones y lograr obtener los parámetros de forma efectiva, considerando las recomendaciones internacionales ya mencionadas en el capítulo 4 de este trabajo.

Para la cuantificación de fracción de eyección se utilizó el método de discos de Simpson al estimar el volumen. El método de discos aprovecha que la envoltura del VI presenta una estructura cuasi-circular, así el algoritmo se ajusta adecuadamente sin necesidad de entrenamiento previo o alguna preparación. En el capítulo 5.2.ii se presentan comparaciones cuantitativas entre el método de discos y el cálculo exacto según la forma sintética elegida. El método de discos mostró que es capaz de extrapolar el volumen de una estructura a partir de su proyección en 2D con un muy pequeño porcentaje de error. En los resultados se observa únicamente la dependencia directa con el número de puntos del que conste el contorno, y aun el caso extremo analizado el error es mínimo. Típicamente el contorno segmentado posee más de 150 puntos, mientras que el caso radical analizado fue con 10 puntos solamente.

Se encontró que tanto la fracción de eyección como la Tensión longitudinal total al ser parámetros obtenidos de las características medidas en fin de sístole y diástole, dependen directamente de la cantidad de imágenes que tenga la secuencia del estudio, ya que la certeza del cálculo se ve disminuida si el algoritmo no tiene la información suficiente para identificar estas dos fases correctamente. El algoritmo identificará la



imagen que presenta mayor y menor volumen en cada secuencia de forma precisa, y en caso de haber otras imágenes que tengan el real fin de sístole y/o diástole el valor obtenido será sólo una aproximación, no siendo el algoritmo la causa de esta desviación en los resultados.

Por otro lado, igual que el parámetro de fracción de eyección que, de las mediciones obtenidas da un resultado porcentual absoluto que indica si existe un correcto funcionamiento de bombeo del ventrículo, para la validación de tensión se establecieron 2 límites porcentuales. En el caso de la FEVI cuando el valor es mayor a 55% representa un correcto funcionamiento y hay un problema grave si es menor del 30% (ver sección 4.2 de este trabajo). Para la tensión longitudinal se configuró que, cuando el valor fuera mayor a 20% indicará una función normal (de forma gráfica en color verde) y de ser menor a 9% mostrara una disfunción en el miocardio del VI (de forma gráfica de color rojo). Ver sección 5.3.ii.

Los resultados encontrados al medir la tensión, se mostraron de forma diferenciada para cada uno de los 6 segmentos en los que se dividió el contorno del VI: basal septal, media septal, apical septal, apical lateral, media lateral y basal lateral. En este análisis es fundamental identificar la diferencia de tensión (deformación) y desplazamiento, pues aunque haya un cierto desplazamiento, no quiere decir que exista deformación. El algoritmo además de medir la deformación longitudinal realiza una comparación respecto al resto del contorno del miocardio para determinar si es o no una problemática de contractilidad en el VI.

Para la cuantificación del parámetro de tensión se observó en todos los casos de prueba que la medición reflejada correspondía a la deformación anormal del miocardio ya sea por falta de deformación (ejemplo: hipoquinesia) o por presentar deformación anormal (ejemplo: disquinesia). Siendo la tabla de valores cuantitativos el resultado objetivo que se ponderará conforme se indiquen los límites para graficar el resultado.

Cada uno de los parámetros cuantificados puede utilizarse como una herramienta útil para evaluar el funcionamiento del ventrículo izquierdo, pues toma las características del contorno segmentado y es capaz de analizarlo en el transcurso del tiempo de forma segmental o global. Además el algoritmo de forma automática detecta las fases relevantes a utilizar de todo el ciclo cardiaco que muestre la secuencia de imágenes, lo cual es utilizado dentro del propio algoritmo para realizar también de forma automática la cuantificación de otros parámetros.

Parte fundamental de la medición fue la transformación de valores digitales puntuales a valores de tensión con la implicación fisiológica que representa el comportamiento de una estructura viva.

En este paso entre lo analógico y lo digital uno de los factores para obtener una mayor precisión es el tener una cantidad de imágenes suficiente y representativa del ciclo cardiaco completo para que las estimaciones hechas por el algoritmo presenten el menor porcentaje de error posible. Aunado a esto, se disminuyó al mínimo en cada cálculo los redondeos o conversiones innecesarias al realizar las operaciones de parametrización del VI.

El sistema de medición integrado en este trabajo no sólo es capaz de realizar mediciones de contorno de corazón, sino por la propia naturaleza de las formas de entrada al mismo, tiene la facilidad de generar resultados para otras estructuras de las cuales se pueda obtener su proyección 2D que es lo que alimenta a este algoritmo.

No obstante los resultados obtenidos mostraron un buen desempeño, existen limitaciones externas como las ya mencionadas en cuanto a la cantidad y calidad de las imágenes ecocardiográficas y es recomendable poder complementar la evaluación de la herramienta una vez se tengan resultados reales de las secuencias utilizadas por el algoritmo, además de las formas sintéticas. En el caso de la operación interna del algoritmo, un área de oportunidad está en el poder evaluar desde otras vistas del ecocardiograma al VI, así como en un futuro poder realizar la cuantificación para otras cavidades del mismo corazón fetal o adulto.

## REFERENCIAS

- [1]. **Robert K. Creasy Robert Resnik** Maternal-Fetal Medicine [Libro]. - Philadelphia : Saunders Elsevier, 2009.
- [10]. **William F. Armstrong Ryan Thomas** Feigenbaum's echocardiography [Libro]. - Michigan : Lippincott Williams & Wilkins, 2010.
- [11]. **Carlos García Guevaraa Javier Perez Pedregosab, Mario Cazzaniga** El diagnóstico en el feto cardíopata [Publicación periódica]. - 2012. - 6 : Vol. 10.
- [12]. **Vahid Tavakoli Amir A. Amini** A survey of shaped-based registration and segmentation techniques for cardiac images [Publicación periódica] // Elsevier. - Louisville : [s.n.], 2013.
- [13]. **Elisabeth Brusseau Chris L. de Korte, Frits Mastik, Johannes Schaar, and Anton F.W. van der Steen** Fully Automatic Luminal Contour Segmentation in Intracoronary Ultrasound Imaging - A Statistica Approach [Publicación periódica]. - [s.l.] : IEEE, 2004. - 5 : Vol. 23.
- [14]. **Perez M.** Modelos variacionales para segmentación cardiaca en ultrasonidos [Conferencia] // Congreso de Ecuaciones diferenciales y aplicaciones XI Congreso de matemática aplicada. - 2009.
- [15]. **T. Cootes A. HU1, C. Taylor and J. Haslam** The Use of Active Shape Models for Locating Structures in Medical Images [Publicación periódica] // Image and Vision Computing. - 1994. - Vol. 12. - págs. 355-366.
- [16] **Lorena Vargas-Quinteroa Boris Escalante-Ramirez, Lisbeth Camargo Marin, Mario Guzmán Huerta, Fernando Arambula Cosio, Hector Borboa Olivares** Left ventricle segmentation in fetal echocardiography using a multi-texture active appearance model based on the steered Hermite transform [Publicación periódica]. - DF, Mexico : [s.n.], 2016.
- [17]. **Robert M. Lang MD, FASE [y otros]** RECOMENDACIONES DEL COMITE DE LA ASE [Publicación periódica]. - 2005.
- [18]. **Vahid Tavakoli Amir A. Amini** A survey of shaped-based registration and segmentation techniques for cardiac images [Publicación periódica]. - [s.l.] : Elsevier, 2013.
- [19]. **José M Goicolea Ruigómez** Factores biomecánicos y su influencia en la función cardiovascular [Publicación periódica] // Revista española de cardiología. - Madrid : [s.n.], 2005. - 2 : Vol. 58.

- [2]. **A.Sarti C. Corsi, E. Mazzini and C. Lamberti** Maximum likelihood segmentation of ultrasound images with Rayleigh distribution [Publicación periódica] // IEEE Transactions on Ultrasonics, Ferroelectrics and Frequency Control. - 2005. - págs. 947-960.
- [20]. **Michael Dandel Hans Lehmkuhl, Christoph Knosalla, Nino Suramelashvili and Roland Hetzer** Strain and Strain Rate Imaging by Echocardiography – Basic Concepts and Clinical Applicability [Publicación periódica]. - Berlin : [s.n.], 2009.
- [21]. **J. D'hooge A. Heimdal, F. Jamal, T. Kukulski, B. Bijmens, F. Rademakers,** Regional Strain and Strain Rate Measurements by Cardiac Ultrasound: Principles, Implementation and limitations [Publicación periódica]. - Leuven : [s.n.], 2000.
- [22]. **Hein IA O'Brien WD.** Current time domain methods for assessing tissue motion by analysis from reflected ultrasound echoes [Publicación periódica] // IEEE Trans Ultrasonics, Ferroelectrics Freq Control. - 1993. - págs. 84-102.
- [23]. **Kanai H Hasegawa H, Chubachi N, Koiwa Y, Tanaka M.** Noninvasive evaluation of local myocardial thickening and its color code imaging [Publicación periódica] // IEEE Trans Ultrasonics, Ferro-electrics Freq Control. - 1997. - págs. 752-768.
- [24]. **David S. Bach MD** Myocardial Strain Measured by Speckle-Tracking Echo [Publicación periódica] // American College of Cardiology. - 2017.
- [25]. **Ciampi Q Villari B.** Role of echocardiography in diagnosis and risk stratification in heart failure with left ventricular systolic dysfunction. [Publicación periódica] // Cardiovasc Ultrasound. - 2007. - págs. 5-34.
- [26]. **Kukulski T Jamal F, Herbots L, D'hooge J, Bijmens B, Hatle L** Identification of acutely ischemic myocardium using ultrasonic strain measurements a clinical study in patients undergoing coronary angioplasty. [Publicación periódica]. - [s.l.] : J Am Coll Cardiol. , 2003.
- [27]. **Waggoner AD Bierig SM.** Tissue Doppler imaging: a useful echocardiographic method for the cardiac sonographer to assess systolic and diastolic ventricular function. [Publicación periódica]. - 2001.
- [3]. **T. Cootes G. Edwards and C. Taylor** Active appearance model [Publicación periódica] // IEEE Trans Pattern Anal. Mach.. - [s.l.] : Intell, 2001. - 6 : Vol. 23.
- [4]. **Sivaraj S. Sampath and N.** Fuzzy connectedness based segmentation of fetal heart from clinical ultrasound images [Publicación periódica] // Advanced Computing, Networking and Informatics. - 2014. - págs. 329-337.
- [5]. **Lang Roberto M.** Recomendaciones para la Cuantificación de las Cavidades Cardíacas por Ecocardiografía en Adultos: Actualización de la Sociedad Americana de Ecocardiografía y de la Asociación Europea de Imagen Cardiovascular [Publicación periódica]. - 2015.

**[6]. Michael Dandel Hans Lehmkuhl, Christoph Knosalla, Nino Suramelashvili and Roland Hetzer** Strain and Strain Rate Imaging by Echocardiography – Basic Concepts and Clinical Applicability [Publicación periódica].

**[7]. Vincent Chan Anahi Perlas** Basics of ultrasound imaging [Libro]. - Toronto : Springer, 2011.

**[8]. Sociedad dominicana de cardiología** De la clinica a la ecocardiografia [Libro]. - Santo Domingo : Centenario, 2011.

**[9]. Carlos Pineda Villaseñor Mónica Macías Palacios, Araceli Bernal González** Principios físicos básicos del ultrasonido [Publicación periódica]. - Mexico : [s.n.], 2012. - 1 : Vol. 1. - págs. 25-34.

# LISTA DE TABLAS

TABLA 1 ..... 37  
TABLA 2 ..... 70  
TABLA 3 ..... 73  
TABLA 4 ..... 73  
TABLA 5 ..... 82  
TABLA 6 ..... 82  
TABLA 7 Y 8..... 83  
TABLA 9 ..... 86  
TABLA 10 ..... 86

## LISTA DE IMÁGENES

ILUSTRACIÓN 1. FLUJO-GRAMA DE TRABAJO.....	11
ILUSTRACIÓN 2. TREN DE PULSOS DEL ULTRASONIDO .....	14
ILUSTRACIÓN 3. VELOCIDAD DE PROPAGACIÓN US.....	17
ILUSTRACIÓN 4. IMAGEN REFLEXIÓN DE UN ULTRASONIDO EN DIFERENTES ÁNGULOS [10].....	17
ILUSTRACIÓN 5. IMAGEN US FETAL.....	18
ILUSTRACIÓN 6. ECOCARDIOGRAMA FETAL 4 CÁMARAS [12] .....	19
ILUSTRACIÓN 7. IMAGEN SPECKLE TRACKING REF [10] .....	20
ILUSTRACIÓN 8 PRINCIPALES PARTES DE UN CORAZÓN .....	21
ILUSTRACIÓN 9 CIRCULACIÓN FETAL .....	22
ILUSTRACIÓN 10 PRINCIPALES CAVIDADES DEL CORAZÓN .....	23
ILUSTRACIÓN 11 CARACTERIZACIÓN DEL CONTORNO SEGMENTADO DEL VI .....	23
ILUSTRACIÓN 12. CORTES ECOCARDIOGRÁFICOS .....	24
ILUSTRACIÓN 13. ALINEACIÓN DE CONTORNO PARA SEGMENTACIÓN .....	27
ILUSTRACIÓN 14. RESULTADOS DE SEGMENTACIÓN AAM .....	29
ILUSTRACIÓN 15. DETALLE DE FORMA DEL VENTRÍCULO IZQUIERDO (VI).....	31
ILUSTRACIÓN 16. INTERVALO QRS .....	31
ILUSTRACIÓN 17. ECOCARDIOGRAMAS CORTE 2 CÁMARAS Y CORTE BASE => ELIPSOIDE .....	32
ILUSTRACIÓN 18. CONTORNO VI Y LÍNEAS DE REFERENCIA.....	33
ILUSTRACIÓN 19. DISCO .....	34
ILUSTRACIÓN 20. LÍNEA AB EN PLANO CARTESIANO .....	34
ILUSTRACIÓN 21. TRIÁNGULOS SEMEJANTES EN LÍNEA AB .....	35
ILUSTRACIÓN 22. MEDIDAS GENERALES DE TRIÁNGULOS SEMEJANTES .....	36
ILUSTRACIÓN 23. LONGITUD EJE LARGO DEL VI.....	37
ILUSTRACIÓN 24. DIVISIÓN DE CONTORNO VI EN 20 SEGMENTOS .....	39
ILUSTRACIÓN 25. PRIMER PASO MEDICIÓN DISTANCIA EN CONTORNO VI.....	39
ILUSTRACIÓN 26. TRIANGULO RECTÁNGULO EN MEDICIÓN DE DISTANCIA EN CONTORNO VI .....	40
ILUSTRACIÓN 27. MEDIDAS EN TRIÁNGULO RECTANGULO .....	40
ILUSTRACIÓN 28. PUNTOS DE INTERSECCIÓN CON CONTORNO VI .....	41
ILUSTRACIÓN 29. PUNTOS DE INTERSECCIÓN EN DISCO .....	42
ILUSTRACIÓN 30. APROXIMACIÓN DE FORMA VENTRICULAR CON DISCOS .....	42
ILUSTRACIÓN 31. DEFORMACIÓN MECÁNICA [19].....	43
ILUSTRACIÓN 32. DEFORMACIÓN LONGITUDINAL [19].....	43
ILUSTRACIÓN 33. VECTORES DE DEFORMACIÓN EN 3D DEL VI .....	44
ILUSTRACIÓN 34. TIPOS DE DEFORMACIÓN EN VI .....	45
ILUSTRACIÓN 35. MUESTREO PARA CÁLCULO DE TENSIÓN.....	47
ILUSTRACIÓN 36. PROCESO DE MEDICIÓN DE LA TENSIÓN LONGITUDINAL .....	47
ILUSTRACIÓN 37. DIVISIÓN DE VI EN 3 SEGMENTOS PRINCIPALES [E] PAG 199 .....	49
ILUSTRACIÓN 38. CARACTERIZACIÓN DE CONTORNO SEGMENTADO DEL VI .....	51
ILUSTRACIÓN 39. SEMEJANZA ENTRE FORMA DEL VI Y PROYECCIÓN 2D DE MITAD DE ELIPSOIDE .....	52
ILUSTRACIÓN 40. MÉTODO DE DISCOS EN VI.....	53
ILUSTRACIÓN 41. MÉTODO DE DISCOS APLICADO A CONTORNO DEL VI .....	53

ILUSTRACIÓN 42. PROCESO DE CUANTIFICACIÓN DE VOLÚMEN.....	55
ILUSTRACIÓN 43. CONTORNO EN SÍSTOLE Y DIÁSTOLE CON MÉTODO DE DISCOS Y ÁREA LONGITUD.....	56
ILUSTRACIÓN 44. CONTORNO SEGMENTADO DE VI (SÍSTOLE: ROJO TS=3, DIÁSTOLE: AZUL TD=9).....	57
ILUSTRACIÓN 45. CLASIFICACIÓN DE MOVILIDAD DEL VI .....	59
ILUSTRACIÓN 46. DEFORMACIÓN LONGITUDINAL GLOBAL (IZQUIERDA) Y DEFORMACIÓN LONGITUDINAL REGIONAL (DERECHA).....	59
ILUSTRACIÓN 47. DEFORMACIÓN LONGITUDINAL EN TEJIDO. [3] PAG 149 .....	60
ILUSTRACIÓN 48. VECTORES DE VELOCIDAD DE TENSIÓN EN ECOCARDIOGRAMA FETAL .....	62
ILUSTRACIÓN 49. SECUENCIA DE IMÁGENES DE ECOCARDIOGRAFÍA FETAL .....	64
ILUSTRACIÓN 50. PROCESO OBTENCIÓN DE CONTORNO VI, EN TIEMPO 3.....	64
ILUSTRACIÓN 51. PROCESO OBTENCIÓN DE CONTORNO VI, EN TIEMPO 9.....	65
ILUSTRACIÓN 52. FORMAS SINTÉTICAS 3D .....	65
ILUSTRACIÓN 53. PROCESO PARA OBTENER CONTORNO 2D DE IMÁGENES SINTÉTICAS.....	66
ILUSTRACIÓN 54. SEMEJANZA DE FORMA 3D CON VOLUMEN DEL VI.....	67
ILUSTRACIÓN 55. CARACTERIZACIÓN DE CONTORNOS DEL VI EN 2 PACIENTES.....	68
ILUSTRACIÓN 56. MÉTODO DE SIMPSON APLICADO A CONTORNO DE VI EN UN MISMO ESTUDIO, DONDE A. INDICA EL CONTORNO EN FIN DE SÍSTOLE Y G. EL CONTORNO EN FIN DE DIÁSTOLE .....	69
ILUSTRACIÓN 57. IMÁGENES SINTÉTICAS ANALIZADAS PARA OBTENCIÓN DE VOLUMEN CON EL ALGORITMO DESARROLLADO .....	71
ILUSTRACIÓN 58. PROYECCIONES 2D DE FIGURAS SINTÉTICAS 3D .....	72
ILUSTRACIÓN 59. MÉTODO DE DISCOS APLICADO A PROYECCIONES 2D DE FIGURAS SINTÉTICAS 3D.....	74
ILUSTRACIÓN 60. DIVISIÓN DE 6 SEGMENTOS DEL MIOCARDIO EN EL VI .....	75
ILUSTRACIÓN 61. RESULTADOS DE CONTORNO ENCONTRADO EN FIN DE SÍSTOLE Y FIN DE DIÁSTOLE .....	76
ILUSTRACIÓN 62. RESULTADOS DE MEDICIÓN DE TENSIÓN DE FORMA GRÁFICA .....	77
ILUSTRACIÓN 63. GRÁFICAS DE MEDICIÓN DE TENSIÓN CON MÉTODO NATURAL Y LAGRANGIAN EN SECUENCIA A.....	78
ILUSTRACIÓN 64. GRÁFICAS DE MEDICIÓN DE TENSIÓN CON MÉTODO NATURAL Y LAGRANGIAN EN SECUENCIA B.....	79
ILUSTRACIÓN 65. GRÁFICAS DE MEDICIÓN DE VELOCIDAD DE TENSIÓN CON MÉTODO NATURAL Y LAGRANGIAN EN SECUENCIA A .....	80
ILUSTRACIÓN 66. GRÁFICAS DE MEDICIÓN DE VELOCIDAD DE TENSIÓN CON MÉTODO NATURAL Y LAGRANGIAN EN SECUENCIA B.....	81
ILUSTRACIÓN 67. PROYECCIONES 2D SINTÉTICAS EMULANDO FIN DE SÍSTOLE Y DIÁSTOLE EN VI, CASOS A,B Y C.....	84
ILUSTRACIÓN 68. PROYECCIONES 2D SINTÉTICAS EMULANDO FIN DE SÍSTOLE Y DIÁSTOLE EN VI, CASO D...	85
ILUSTRACIÓN 69. RESULTADO DE MEDICIÓN DE TENSIÓN EN FIGURAS SINTÉTICAS 2D, CASOS A Y B .....	85
ILUSTRACIÓN 70. RESULTADO DE MEDICIÓN DE TENSIÓN EN FIGURAS SINTÉTICAS 2D, CASOS C Y D .....	86